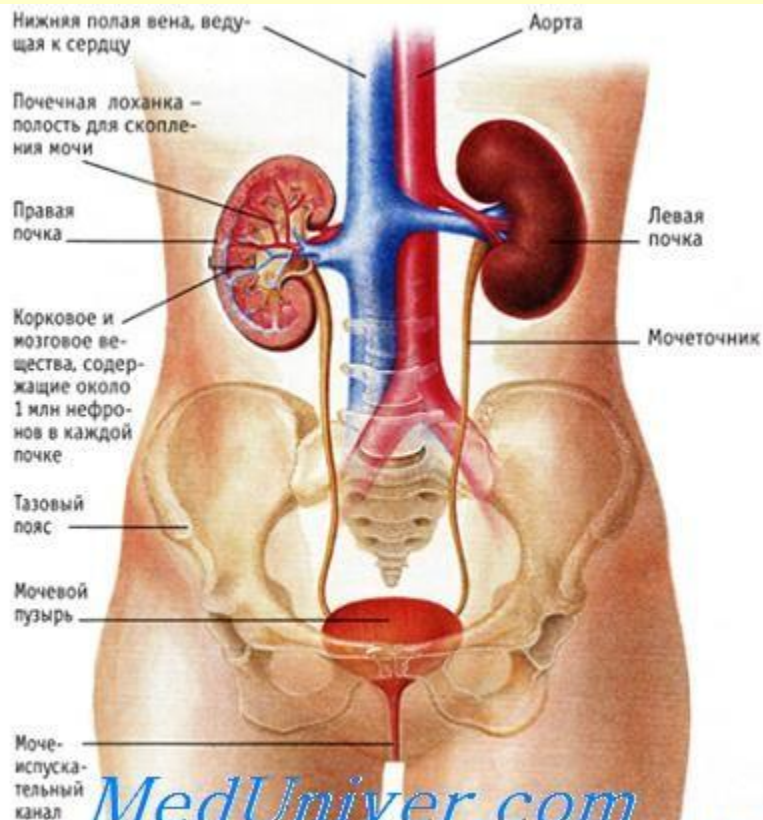


Институт цифровых технологий исследования человека  
ООО “Агентство инновационных систем”

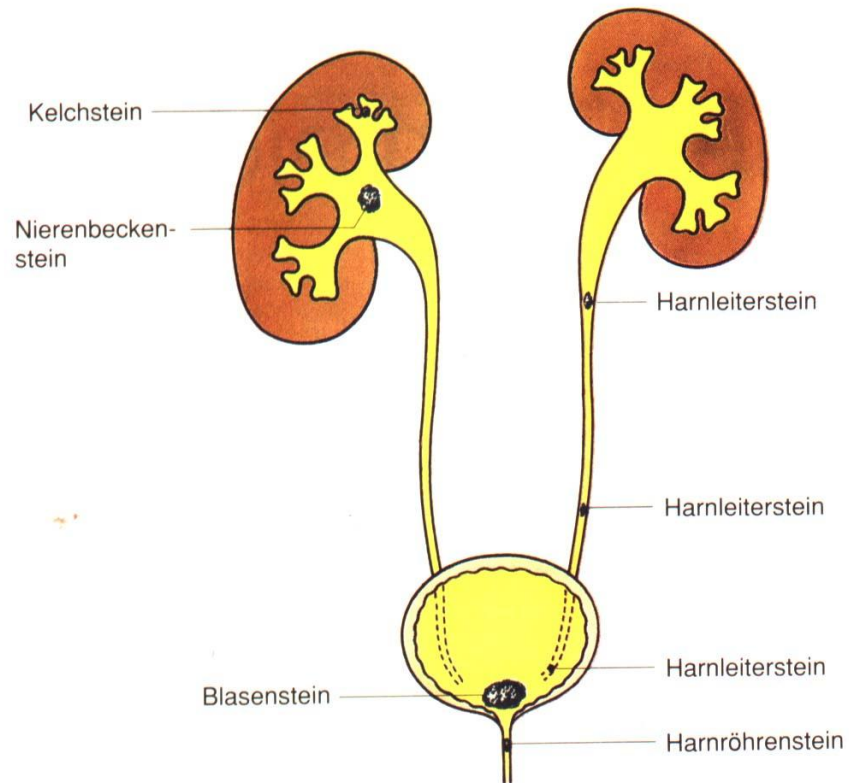
# Функциональная анатомия, развитие и аномалии развития мочевыделительной системы

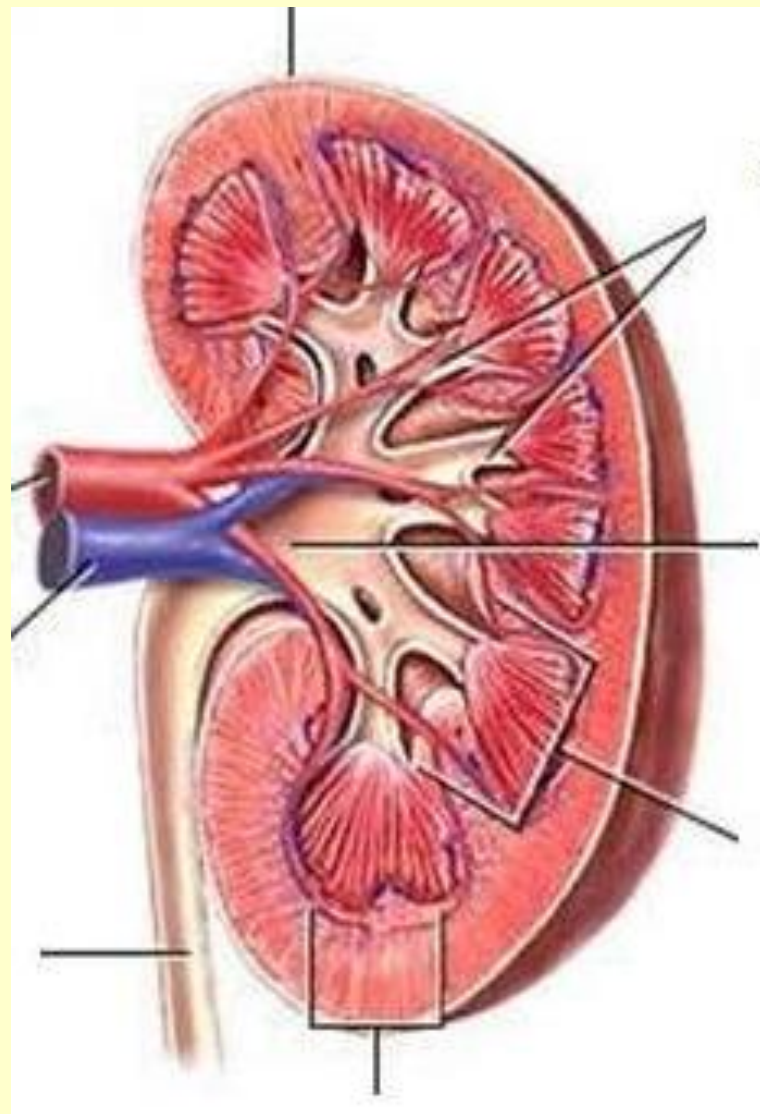
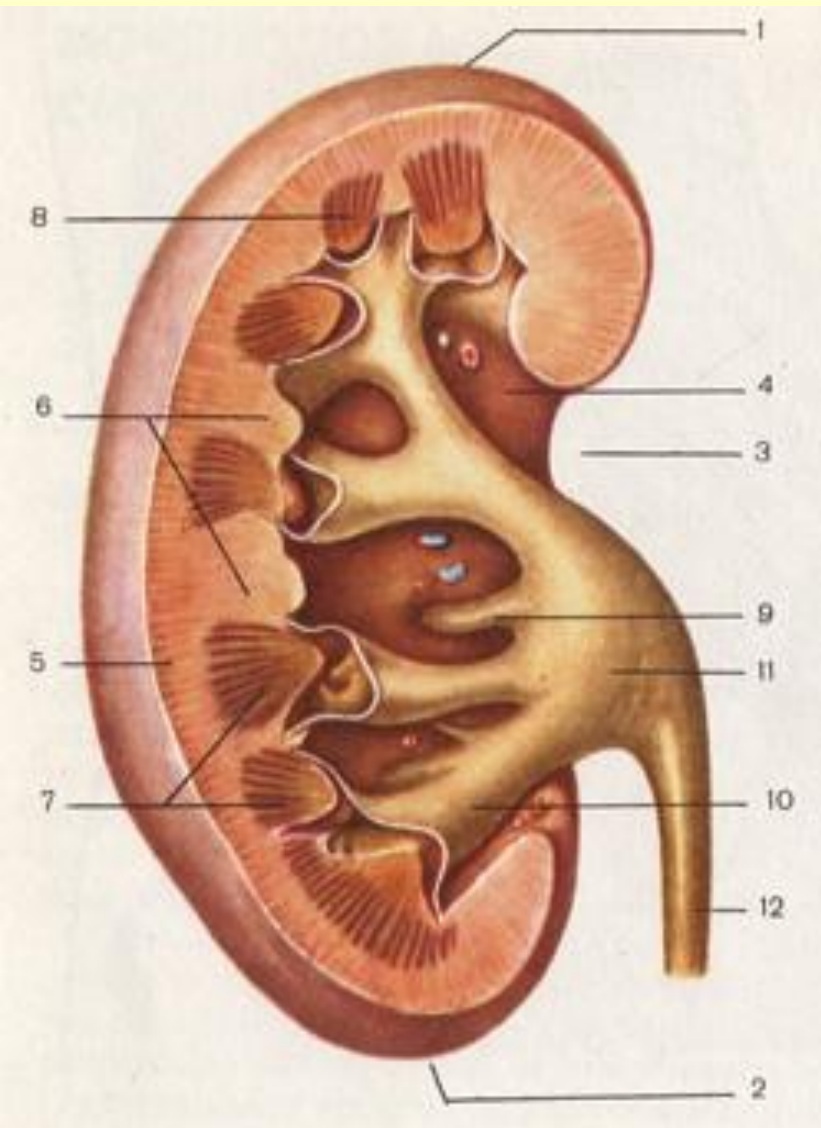
Лектор: доцент Стрижков А.Е.

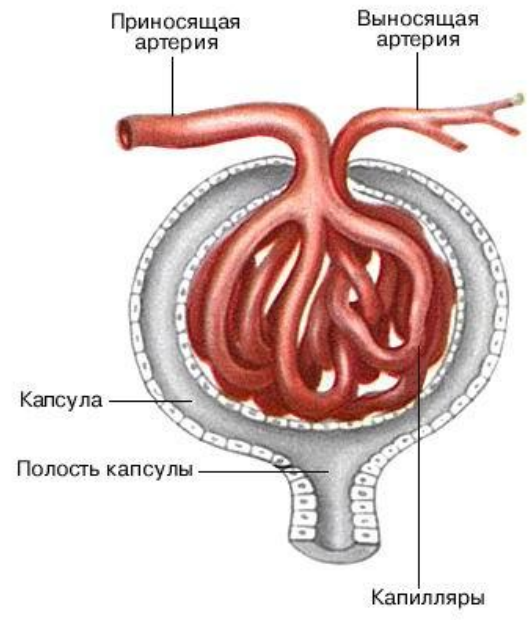
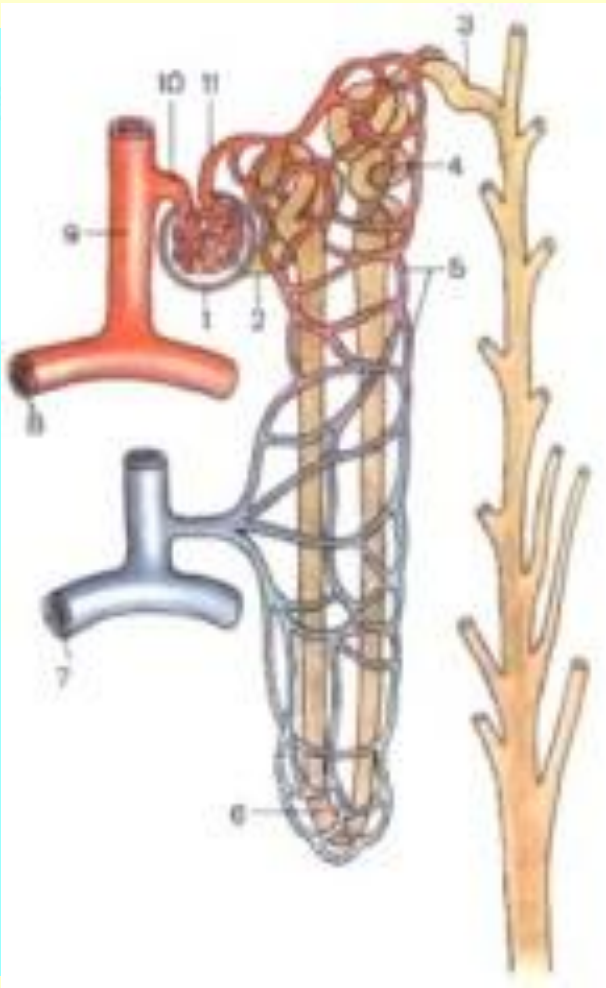
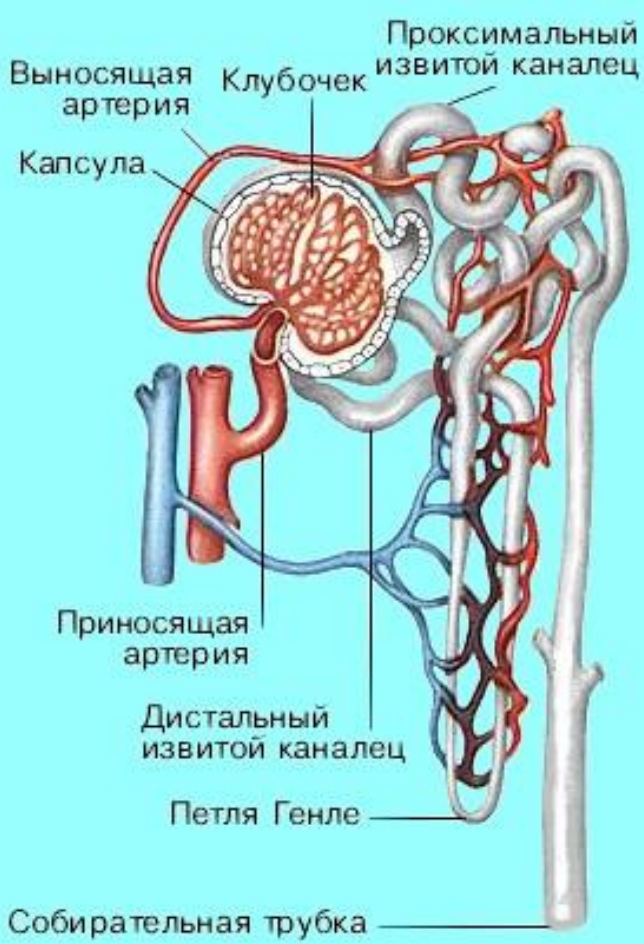
[www.strizhkov.com](http://www.strizhkov.com)

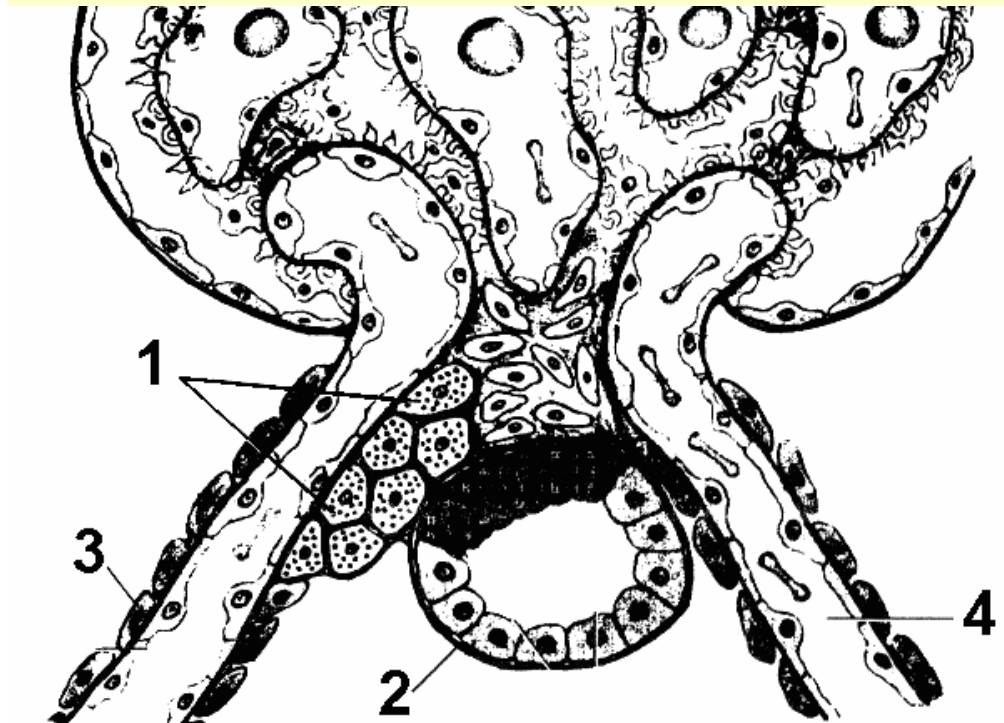
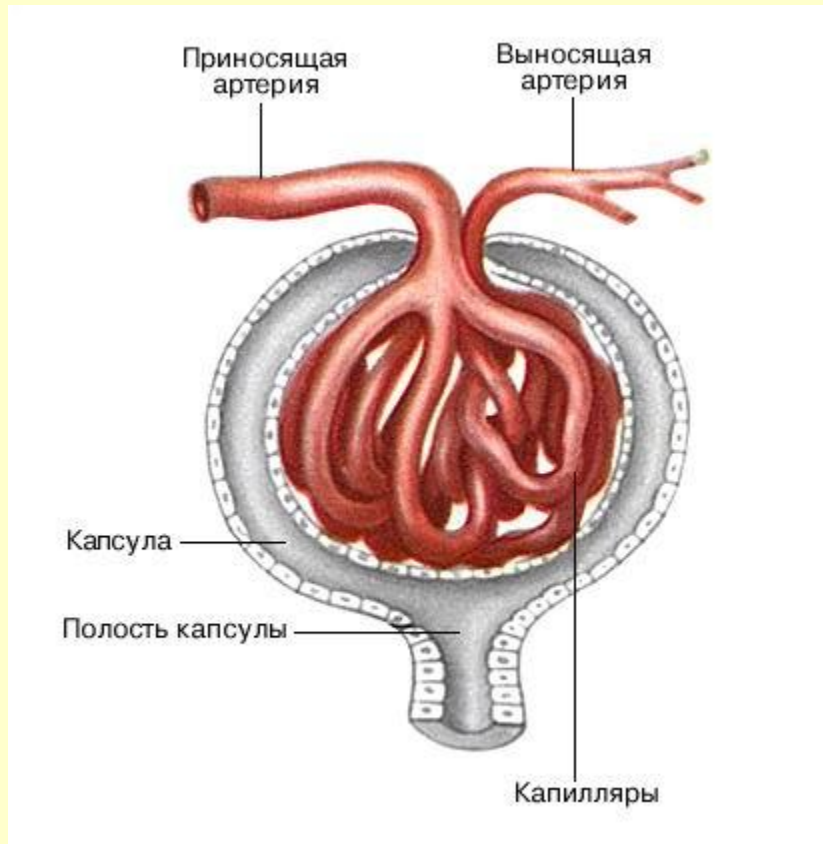


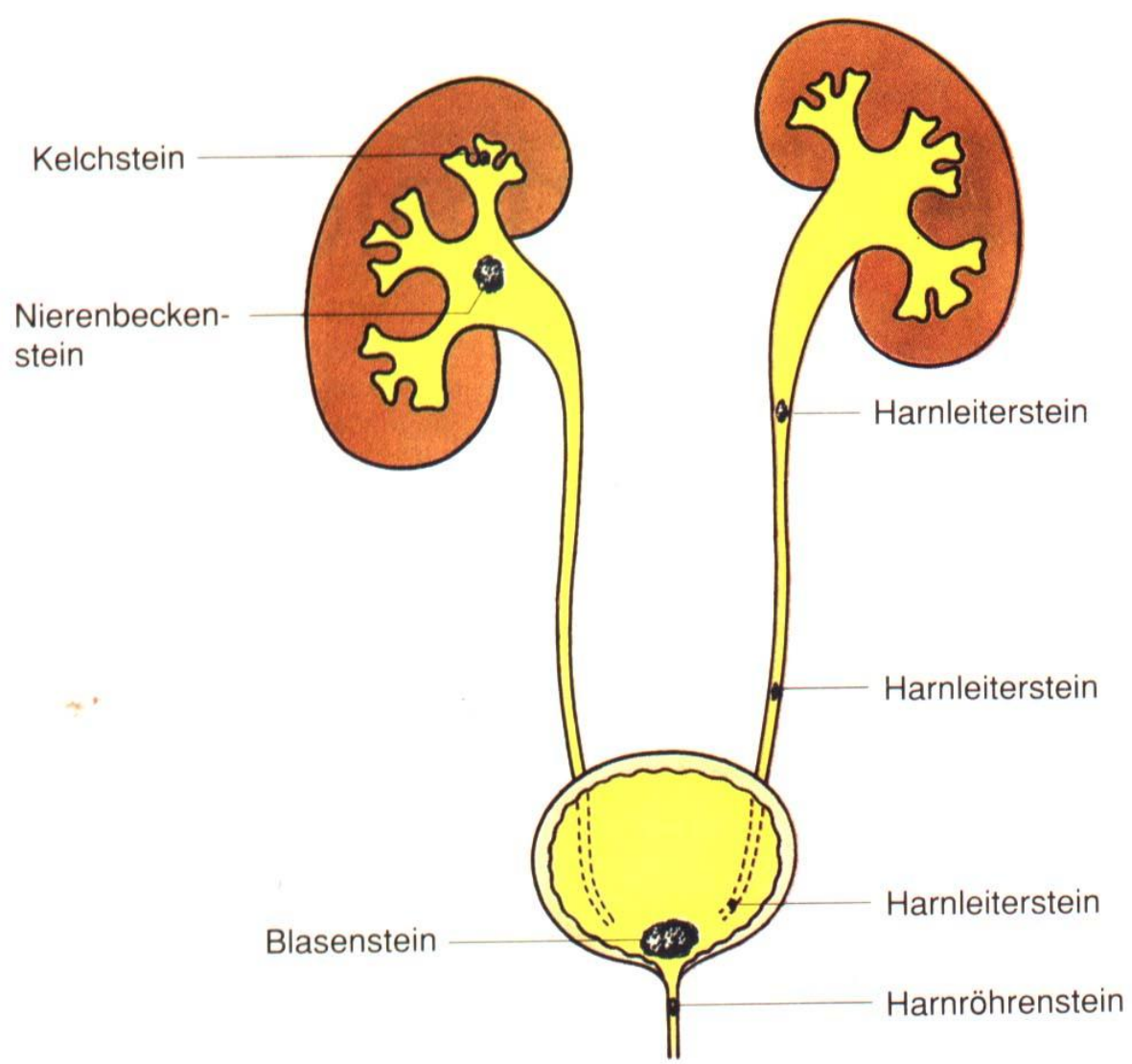
[MedUniver.com](http://MedUniver.com)  
 Все по медицине.

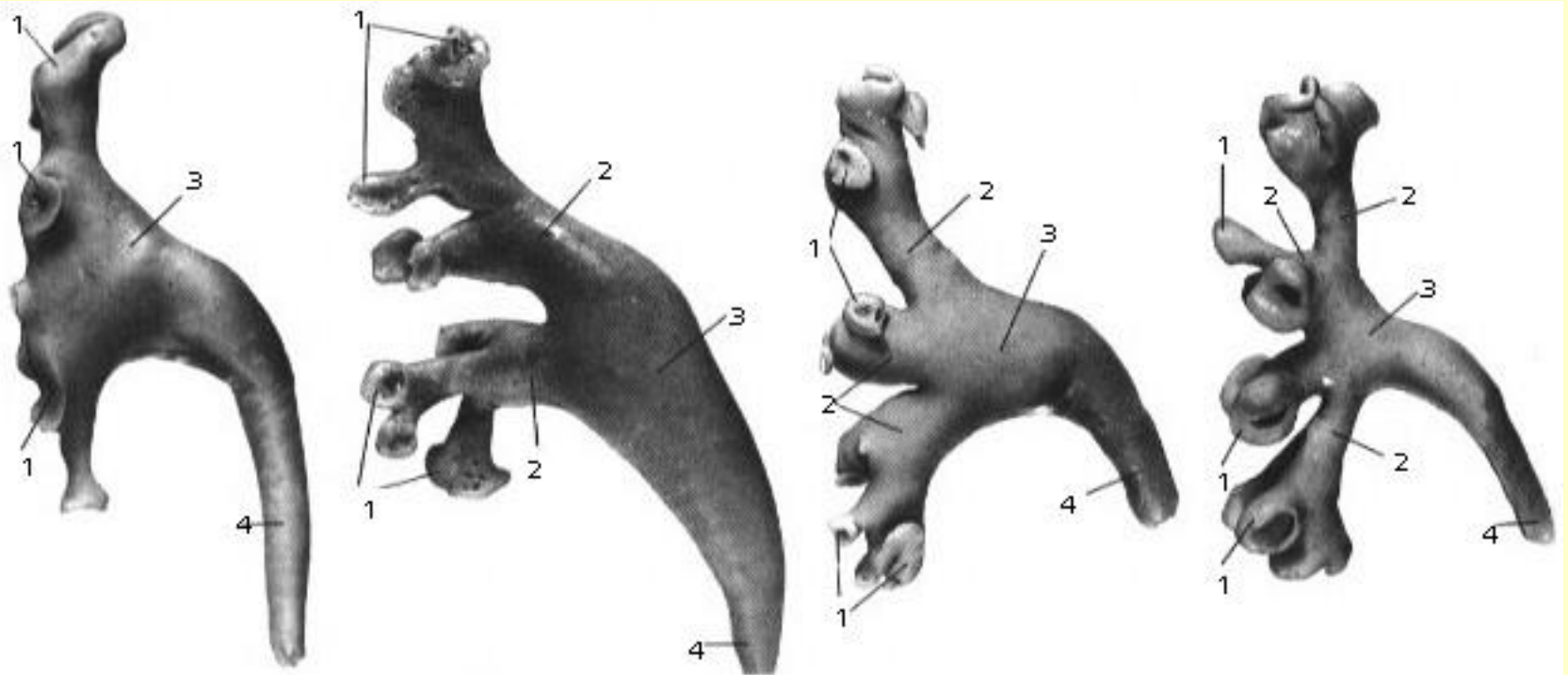




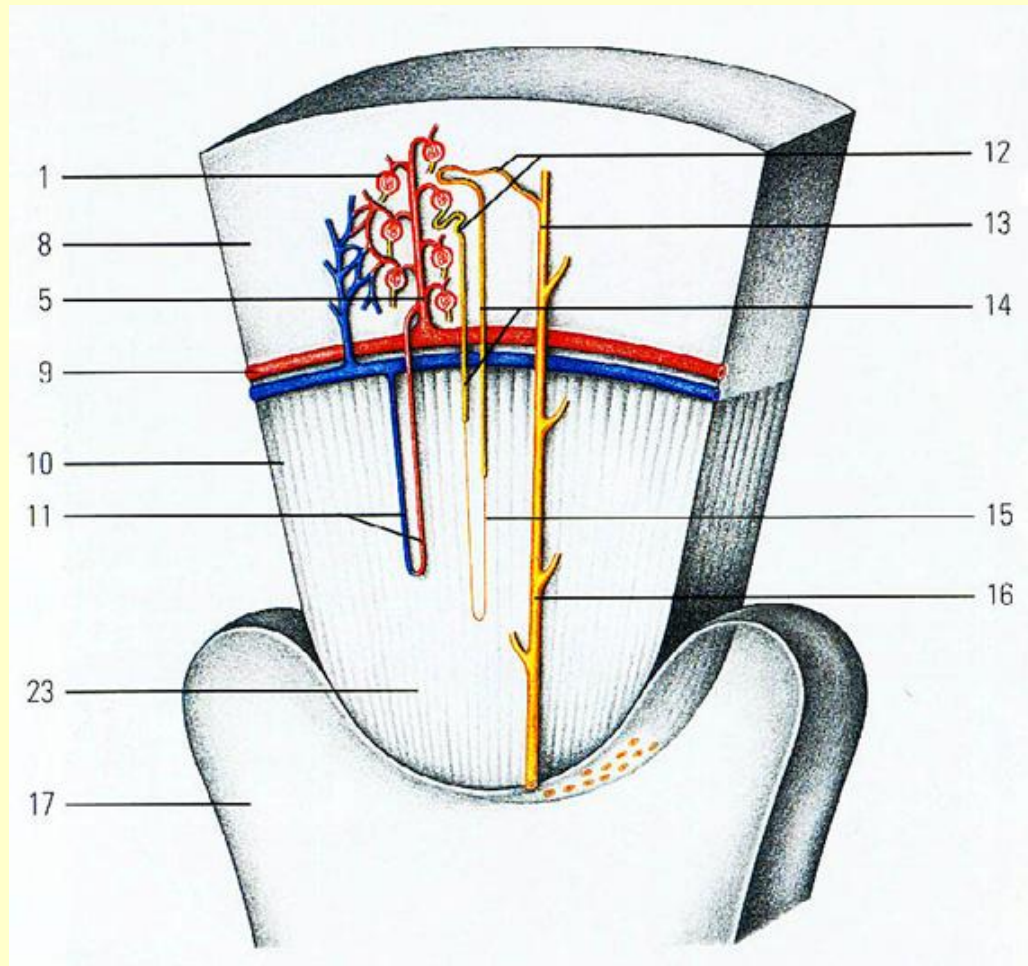




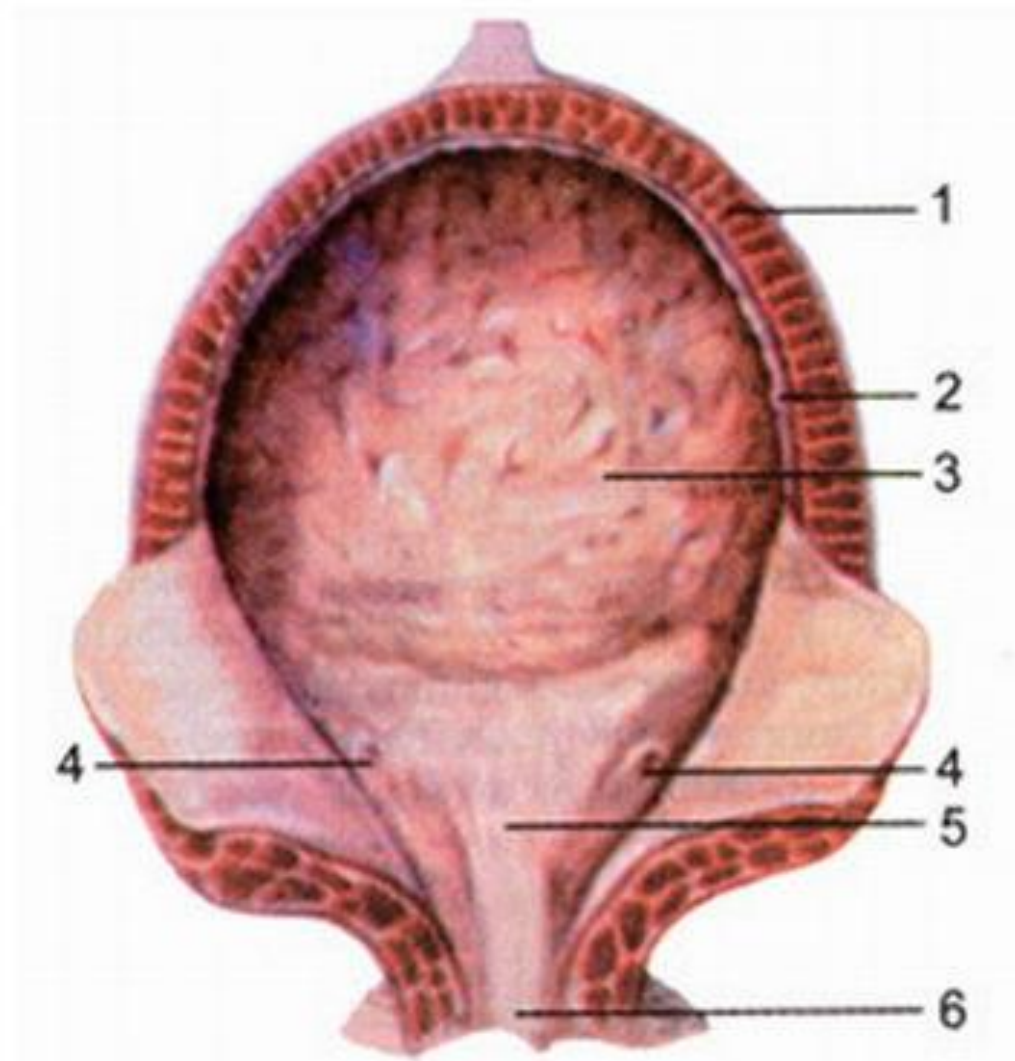




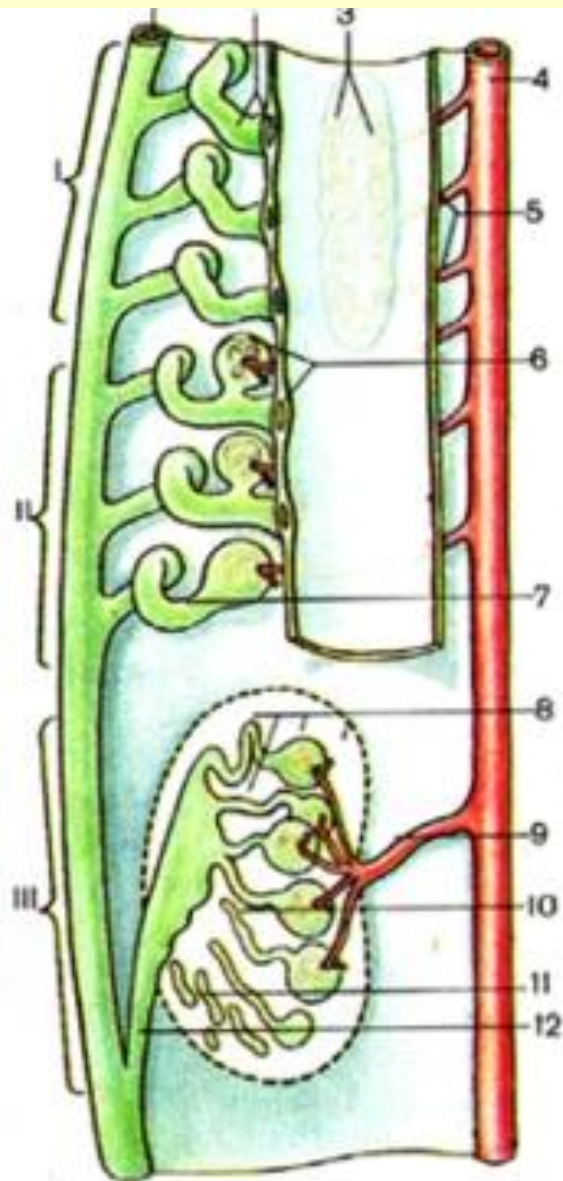
1 - calyces renales minores;  
2 - calyces renales majores;  
3 - pelvis renalis;  
4 - ureter.





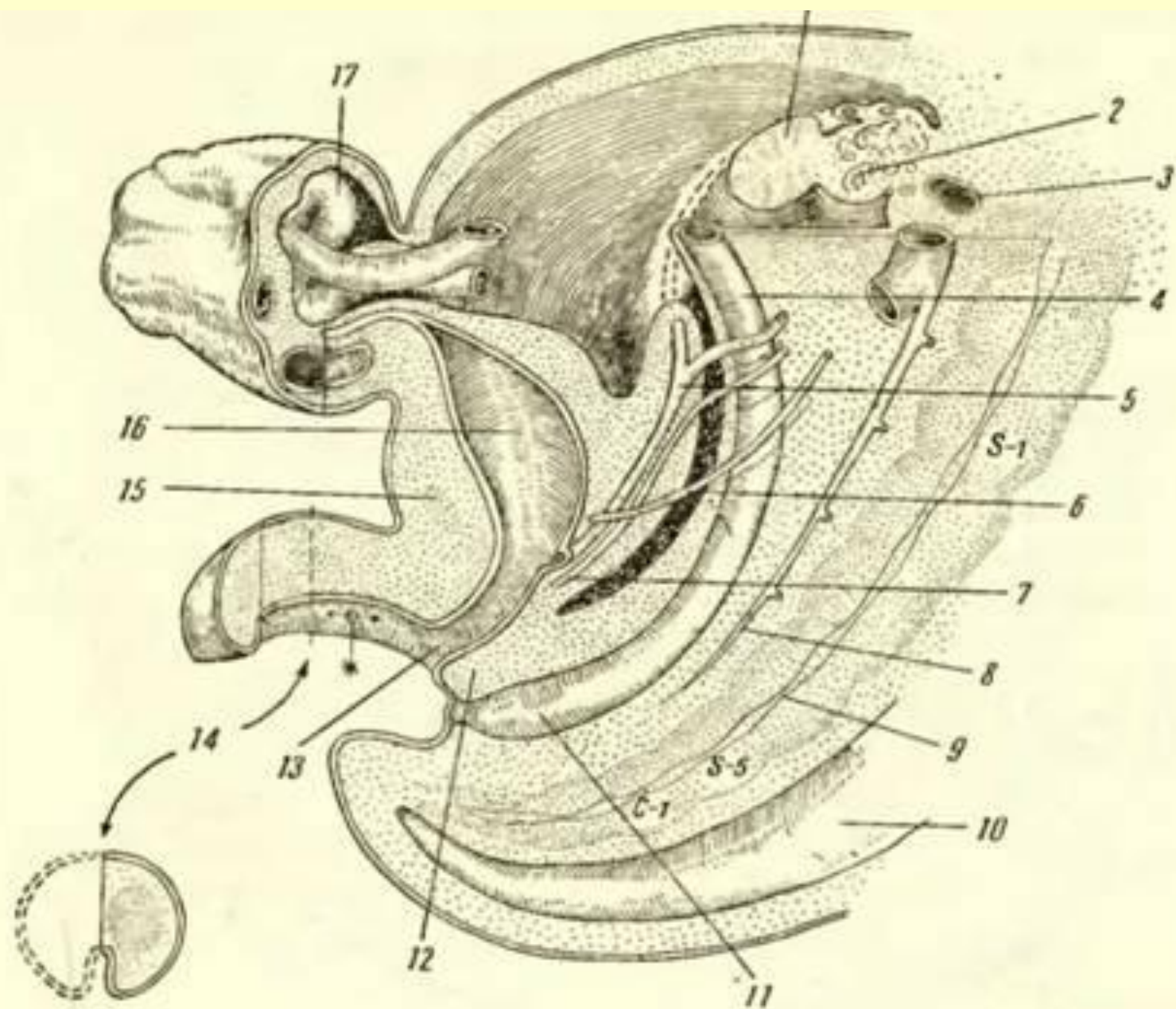


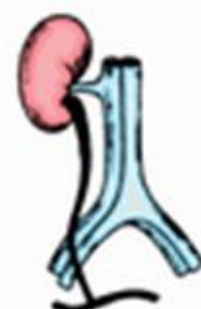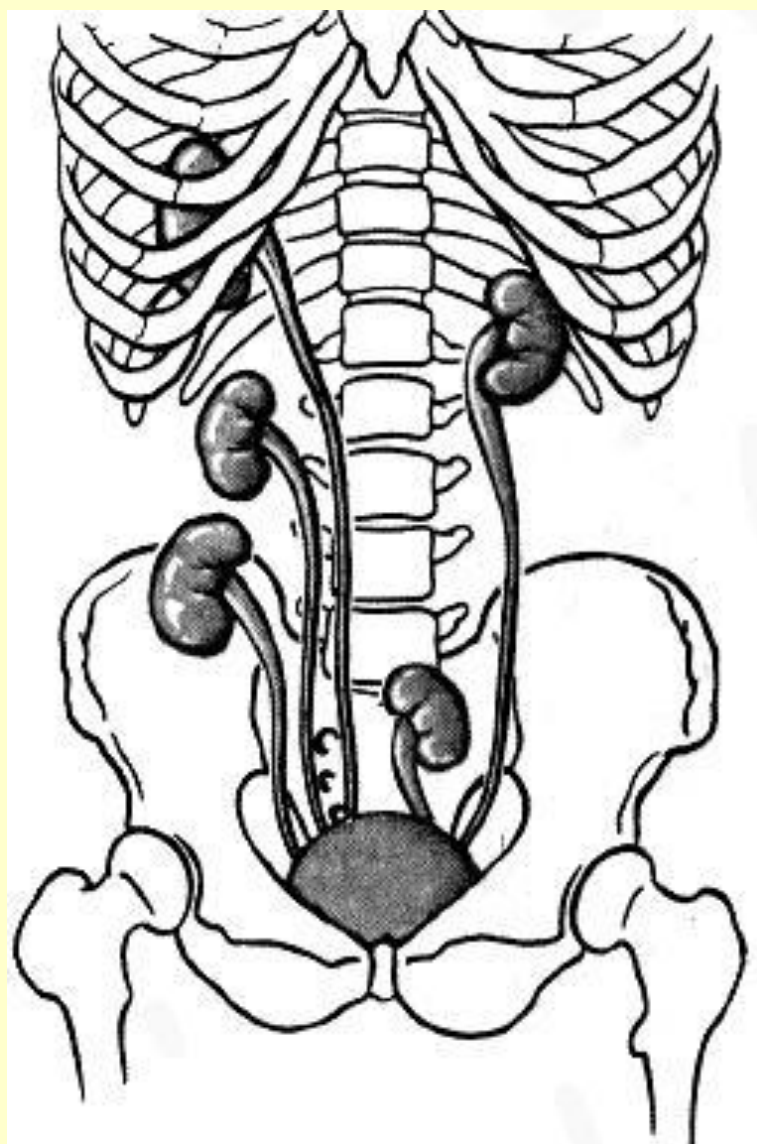
1. Мышцы мочевого пузыря 2. Детрузор (мышца, изгоняющая мочу) 3. Моча 4. Отверстие мочеиспускательного канала 5. Мочепузырный треугольник 6. Мочеиспускательный канал



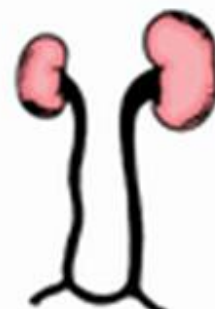- 1 – ductus mesonephricus;
- 2 – tubulus pronephricus et nephrostoma;
- 3 – glomeruli pronephros;
- 4 – aorta;
- 5 – aa. segmentales;
- 6 – glomerulus mesonephrosus et infundibulum mesonephrosus;
- 7 – tubulus mesonephrosus;
- 8 – tubuli metanephrosi et glomerulus;
- 9 – a. renalis;
- 10 – tubulus renalis;
- 11 – textus nephrogenum;
- 12 – ureter.

*FireAiD* - все по  
медицине.

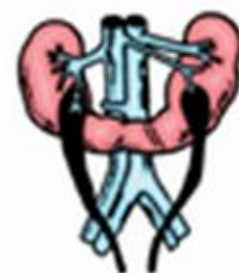



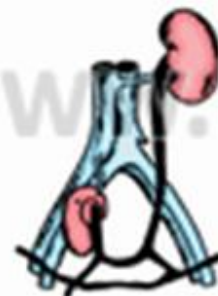Агенезия почки



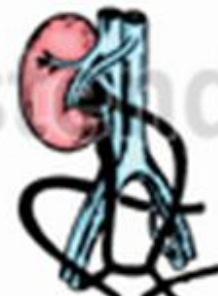Односторонняя гипоплазия



Подковообразная почка



Тазовая дистопия

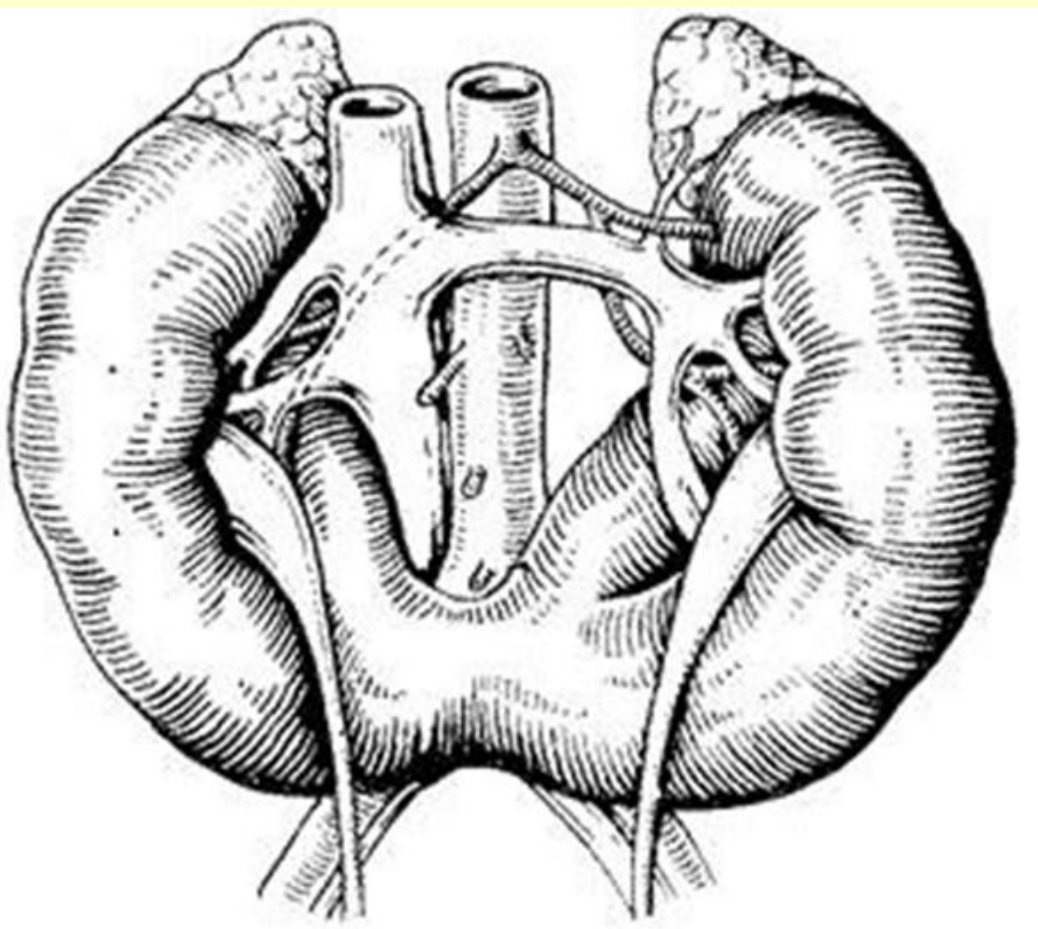
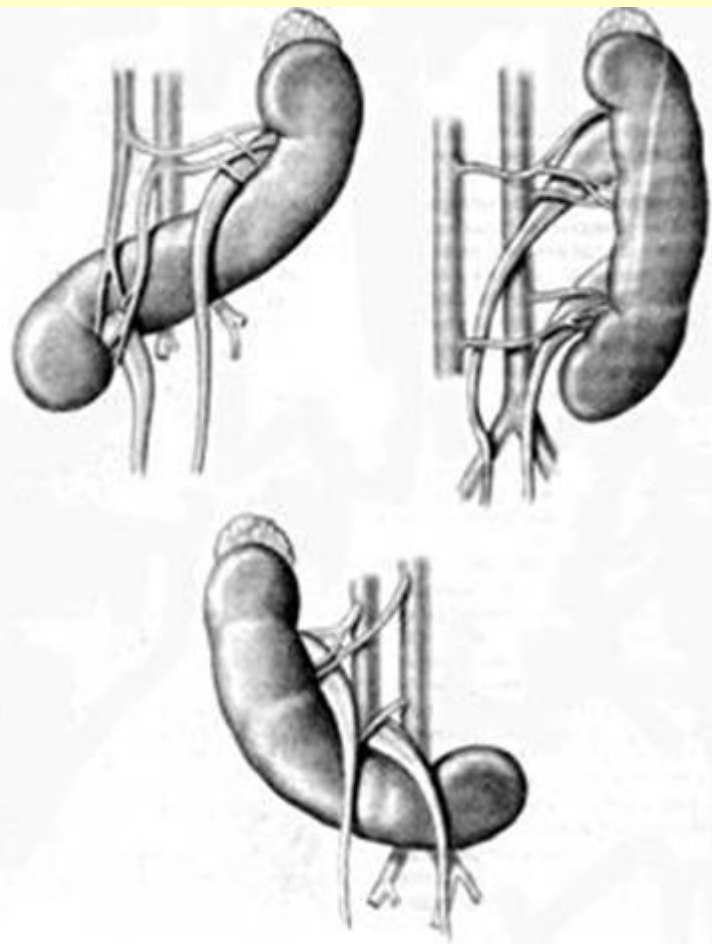


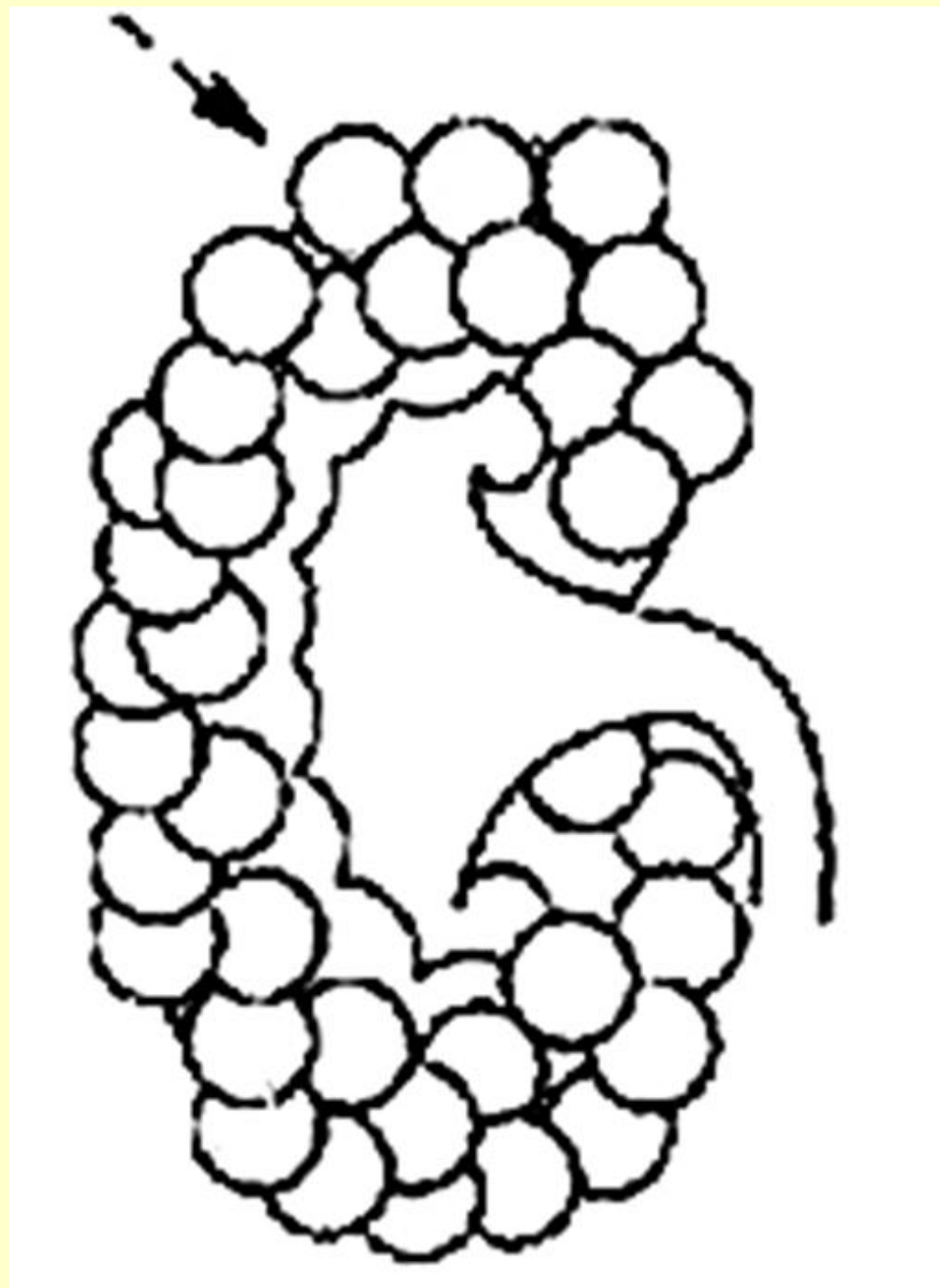
Перекрестная дистопия

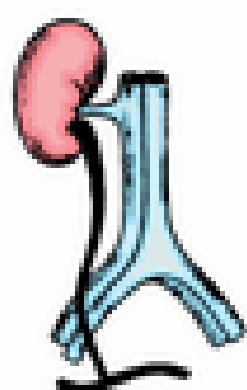


Удвоенные лоханка и мочеточник

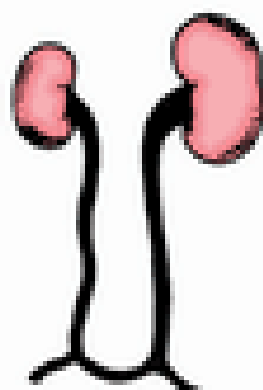
www.Labsd.ru



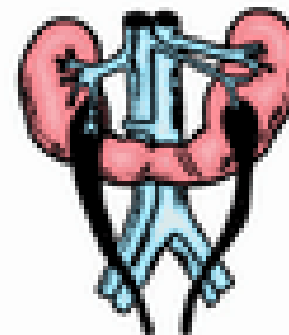



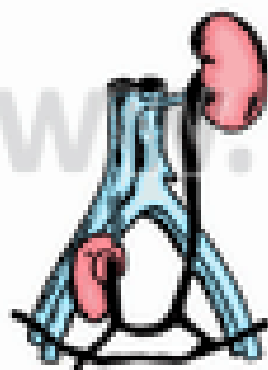
Агенезия  
почки



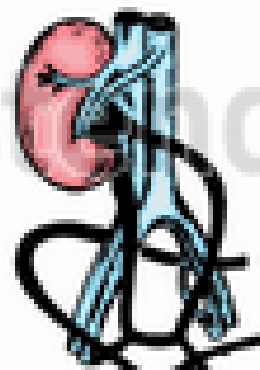
Односторонняя  
гипоплазия



Подковообразная  
почка



Тазовая дистопия

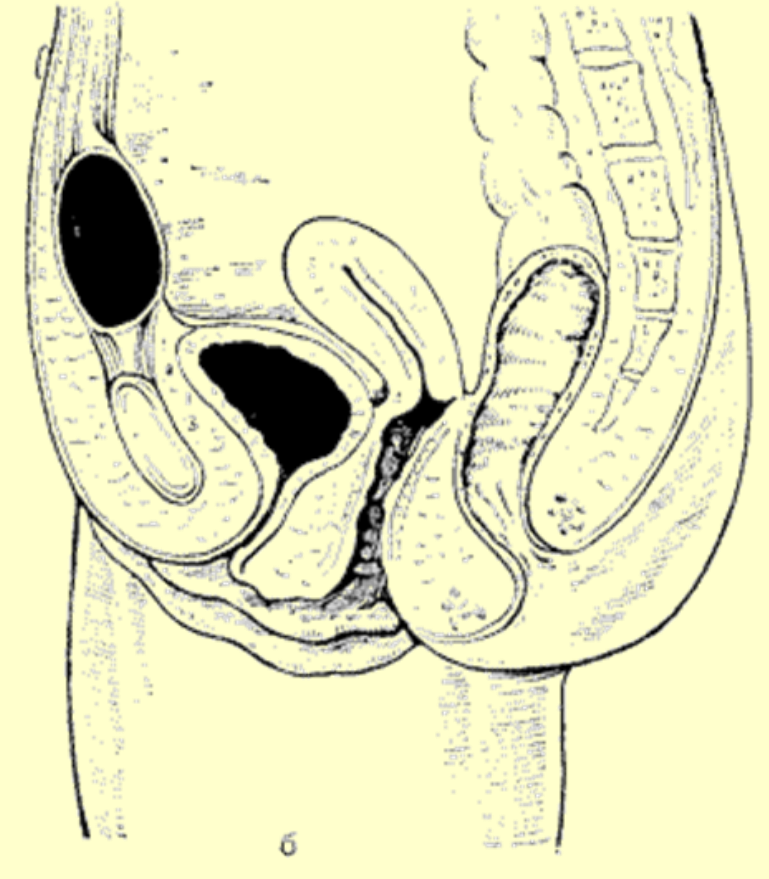
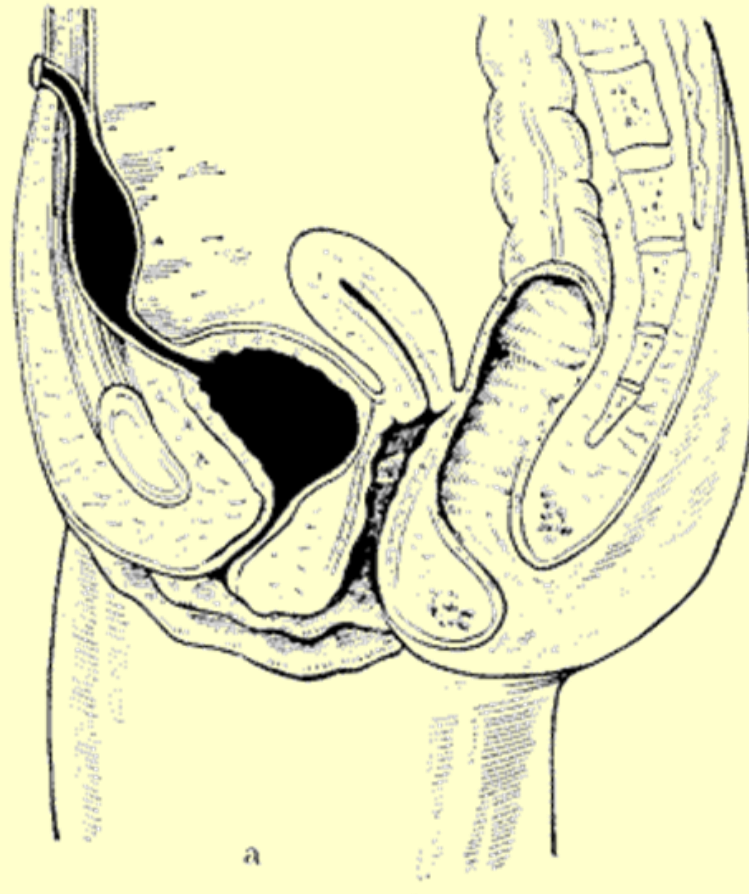


Перекрестная дистопия

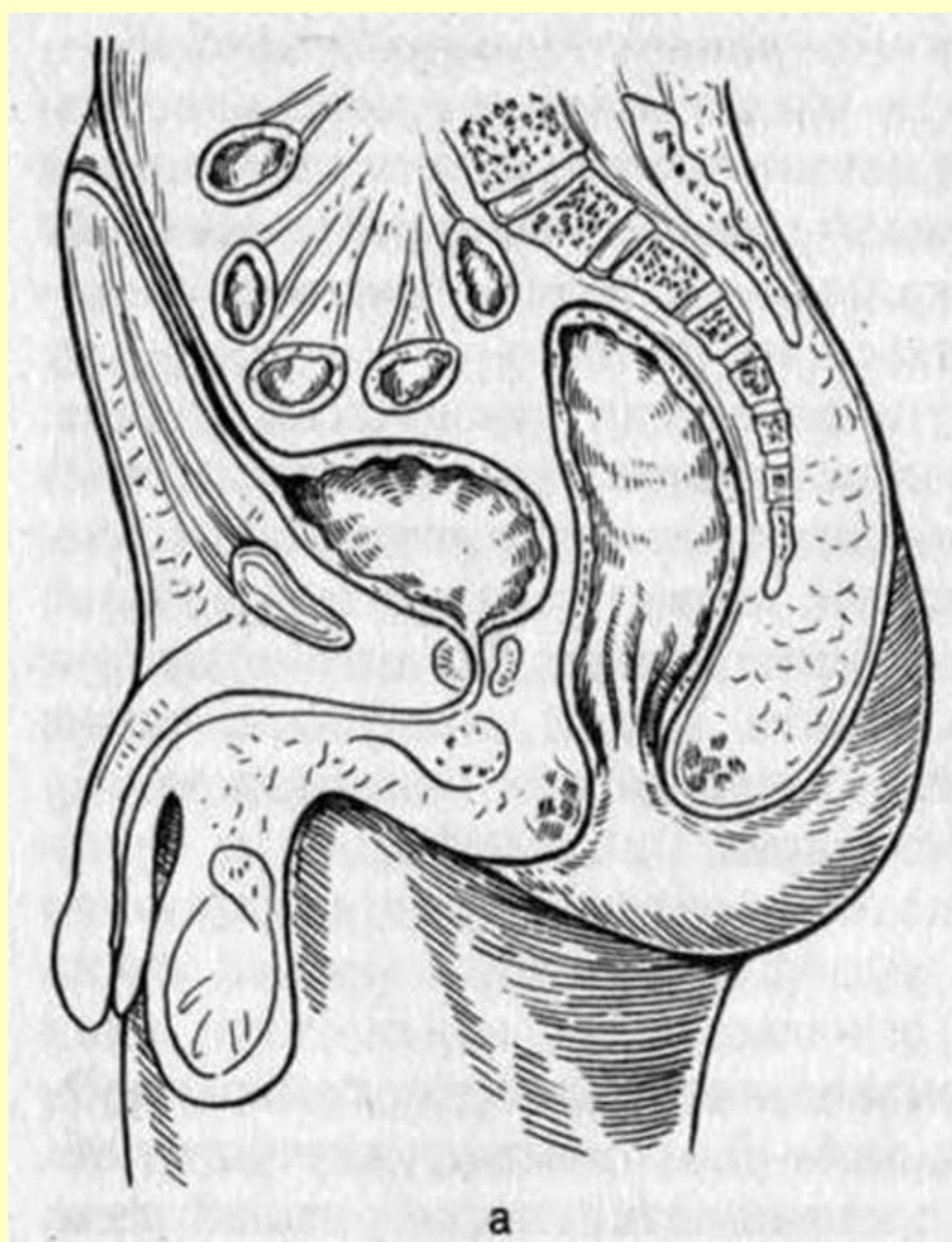


Увеличенные лоханка и мочеточник

www.Labsound.ru







<http://bash-morphology.ru/kafedra.html>

Спасибо за внимание!

[www.strizhkov.com](http://www.strizhkov.com)