Институт цифровых технологий исследования человека
ООО “Агентство инновационных систем”



Функциональная анатомия сердца

Лектор: доцент Стрижков Алексей Евгеньевич

www.strizhkov.com

Сердечно-сосудистая система

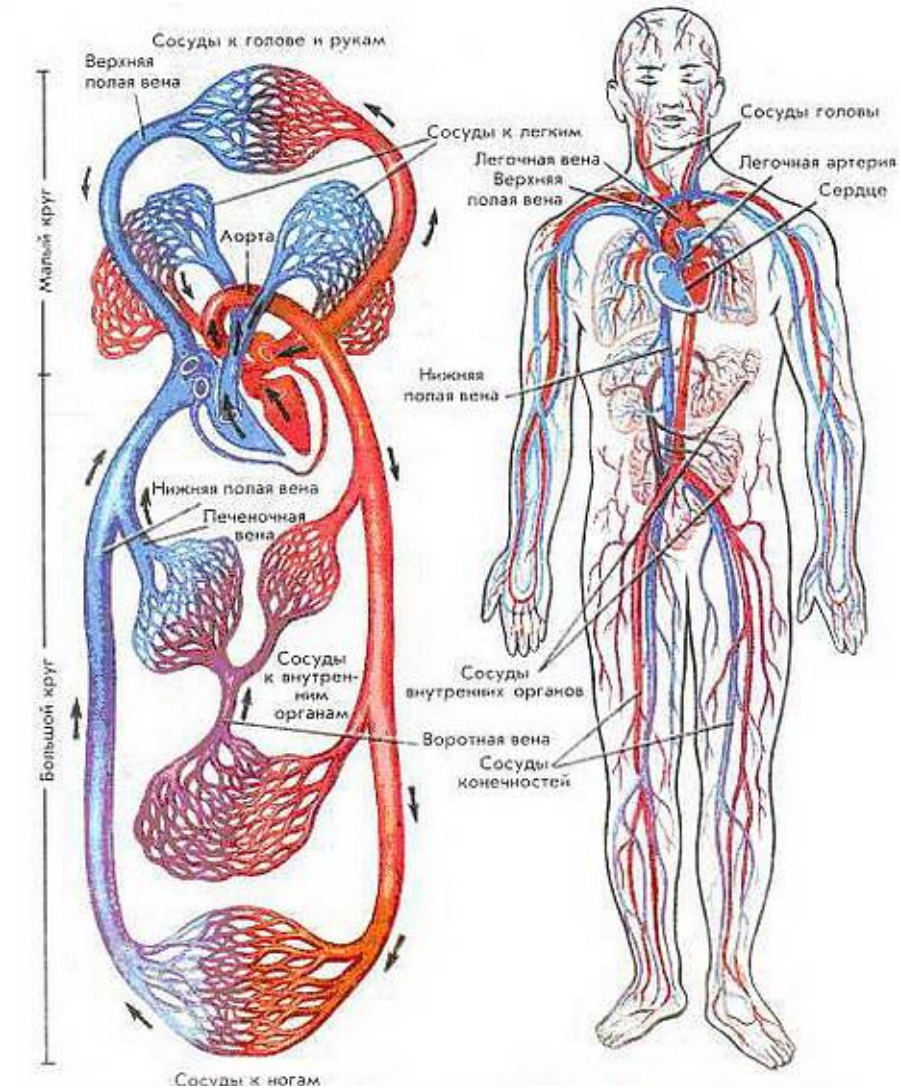

Функции сердца

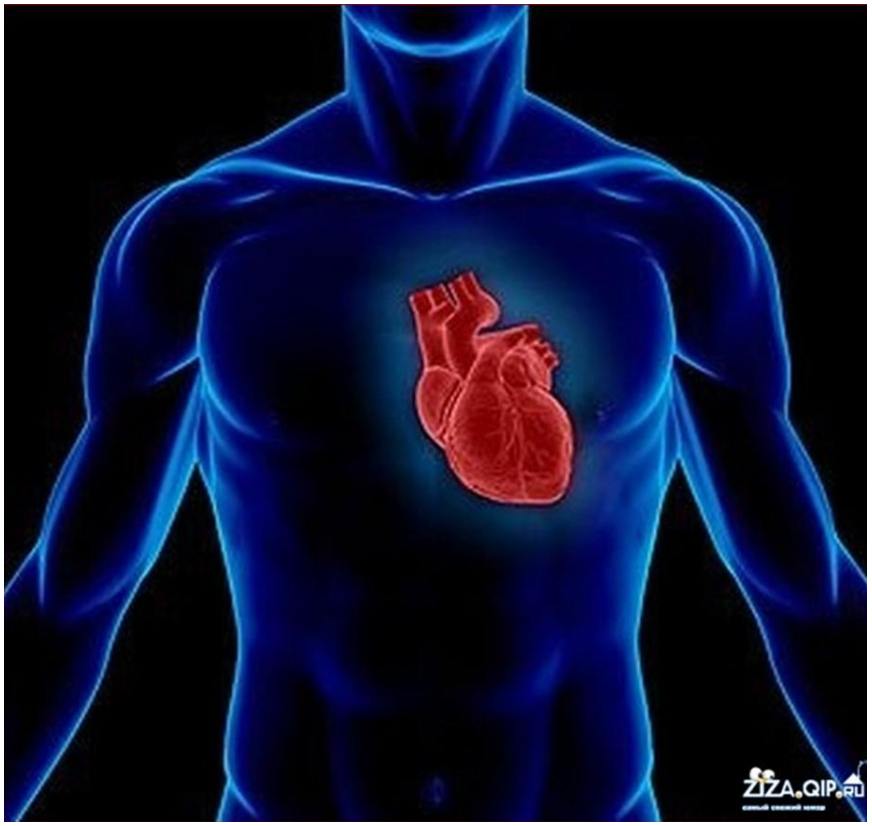

Нагнетательная крови в два круга кровообращения

Присасывающая из венозного русла

Нагнетательная функция сердца

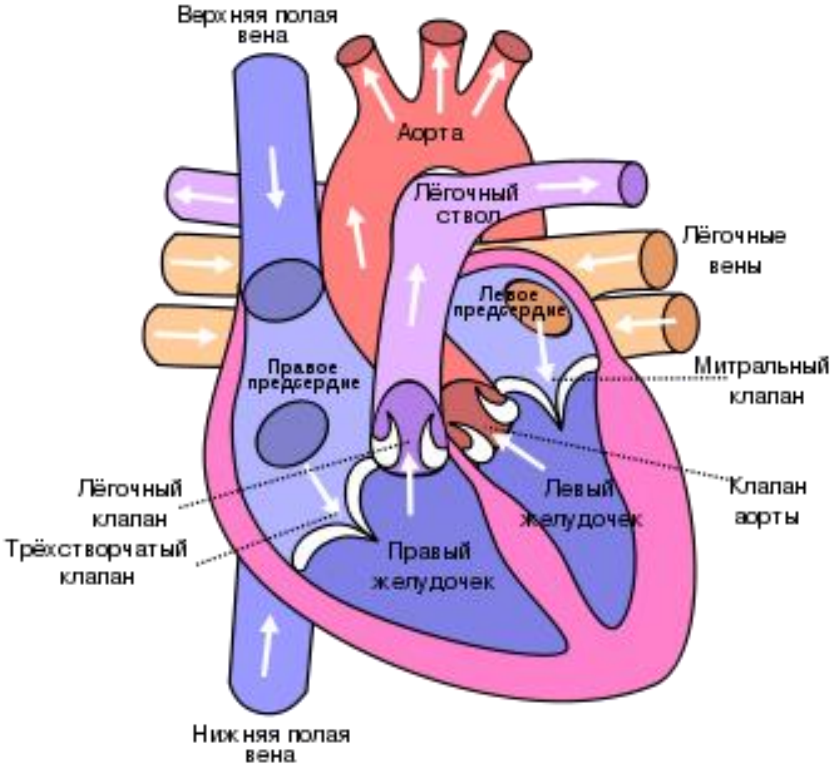

Присасывающая функция

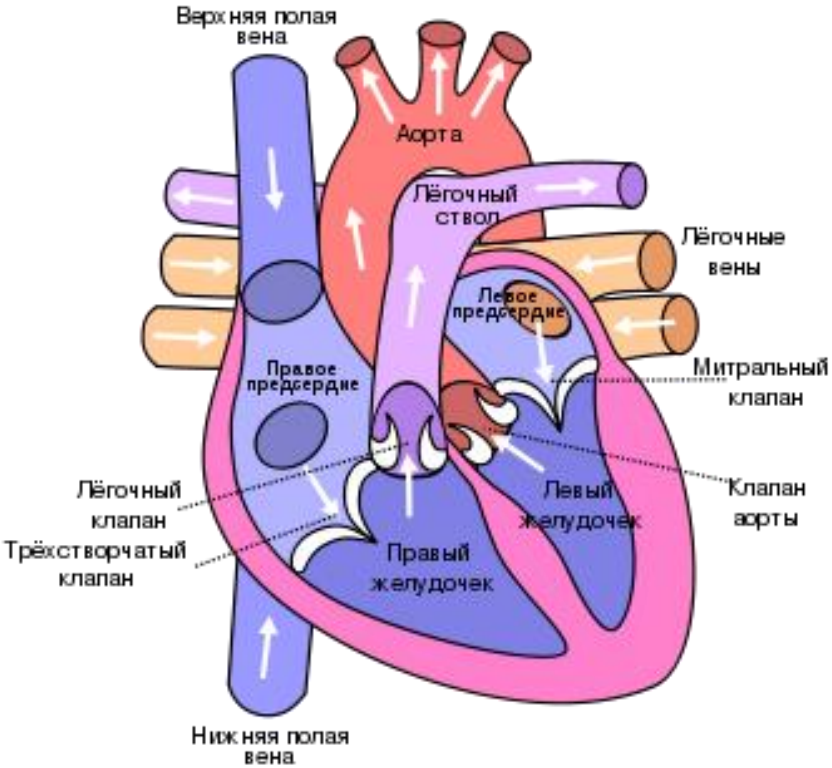

Камеры сердца

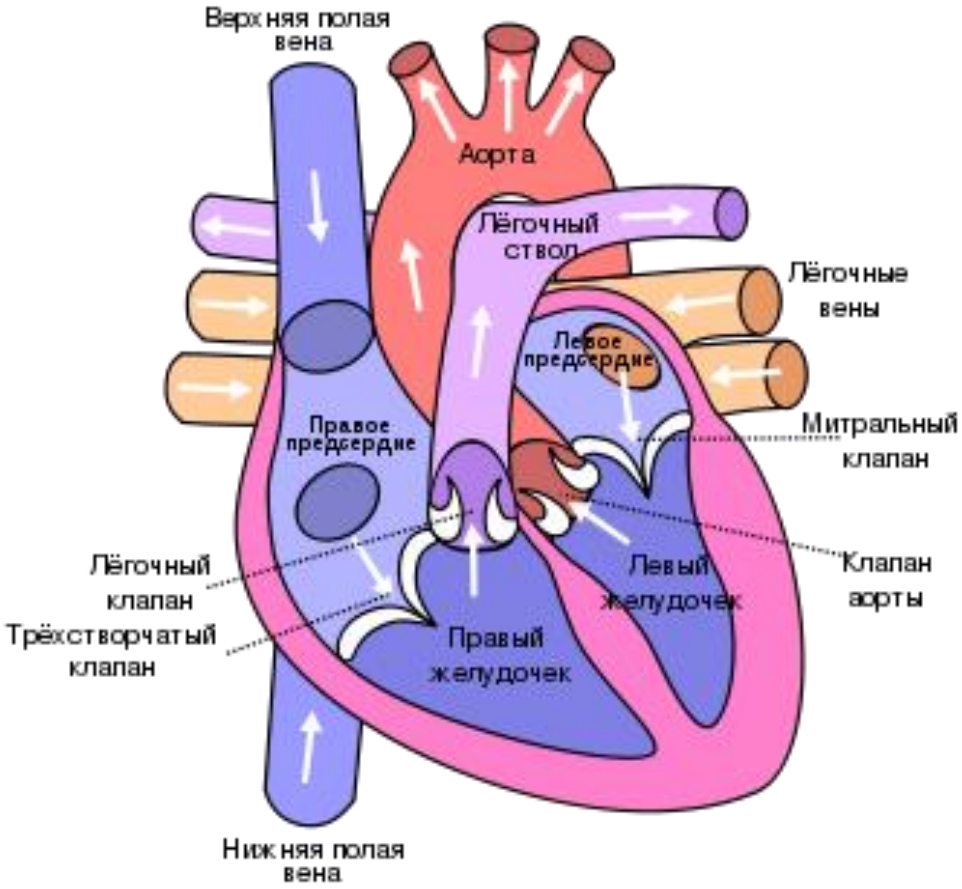

Камеры сердца

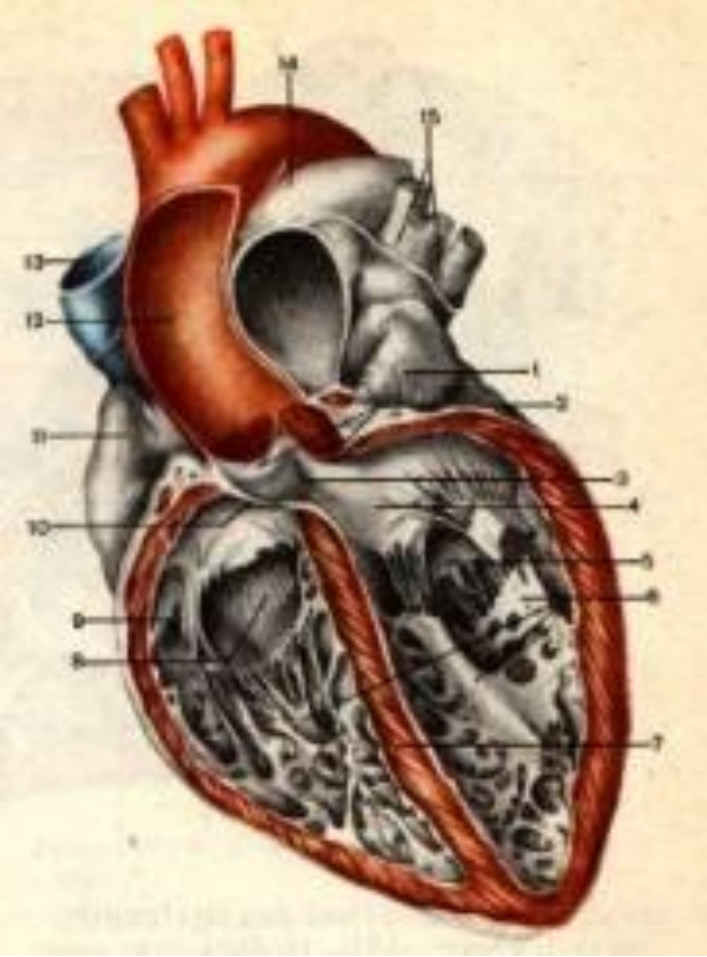

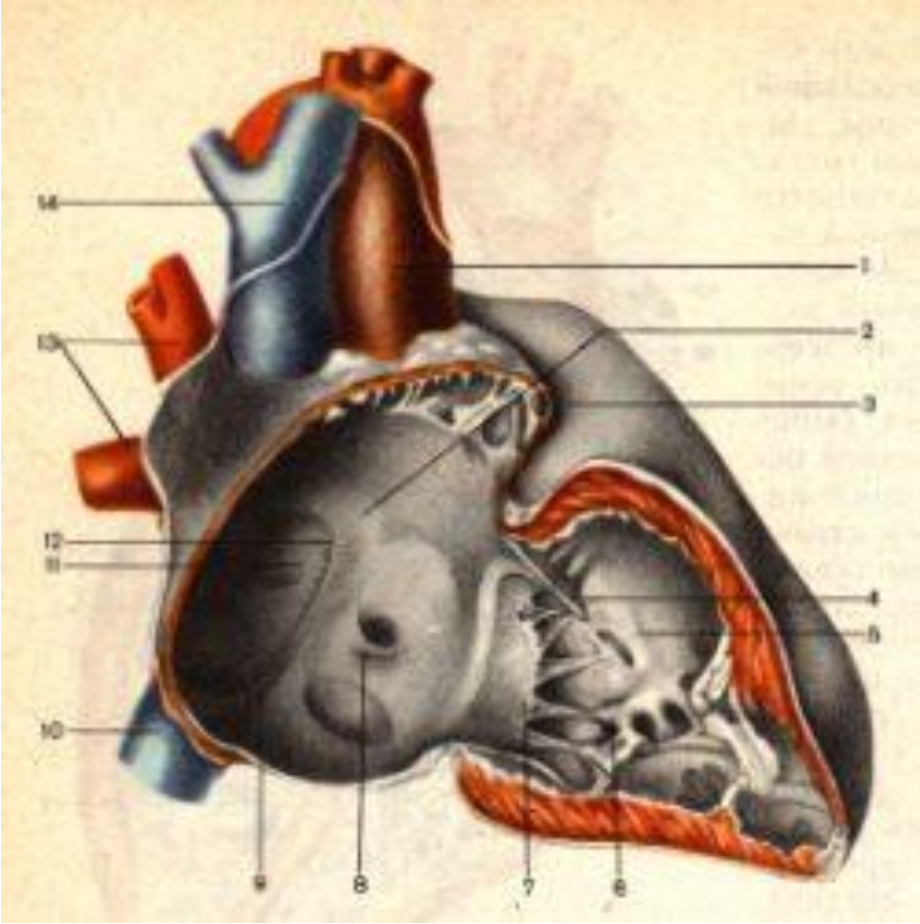

Перегородки сердца

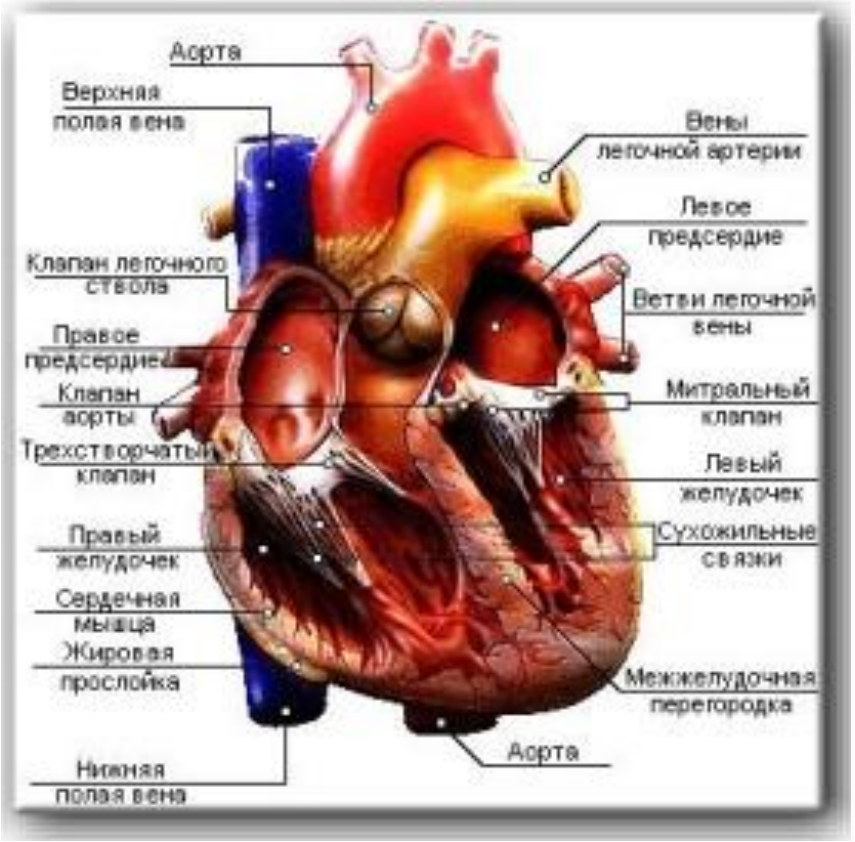

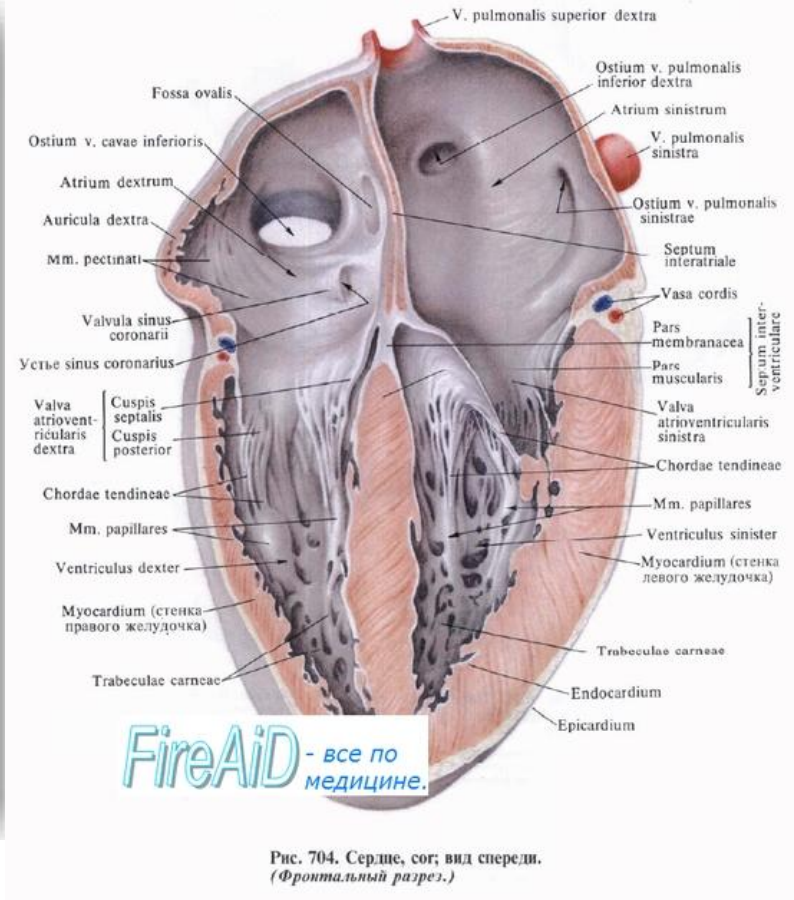

Рис. 704. Сердце, cor; вид спереди.
(Фронтальный разрез.)

Работа сердца

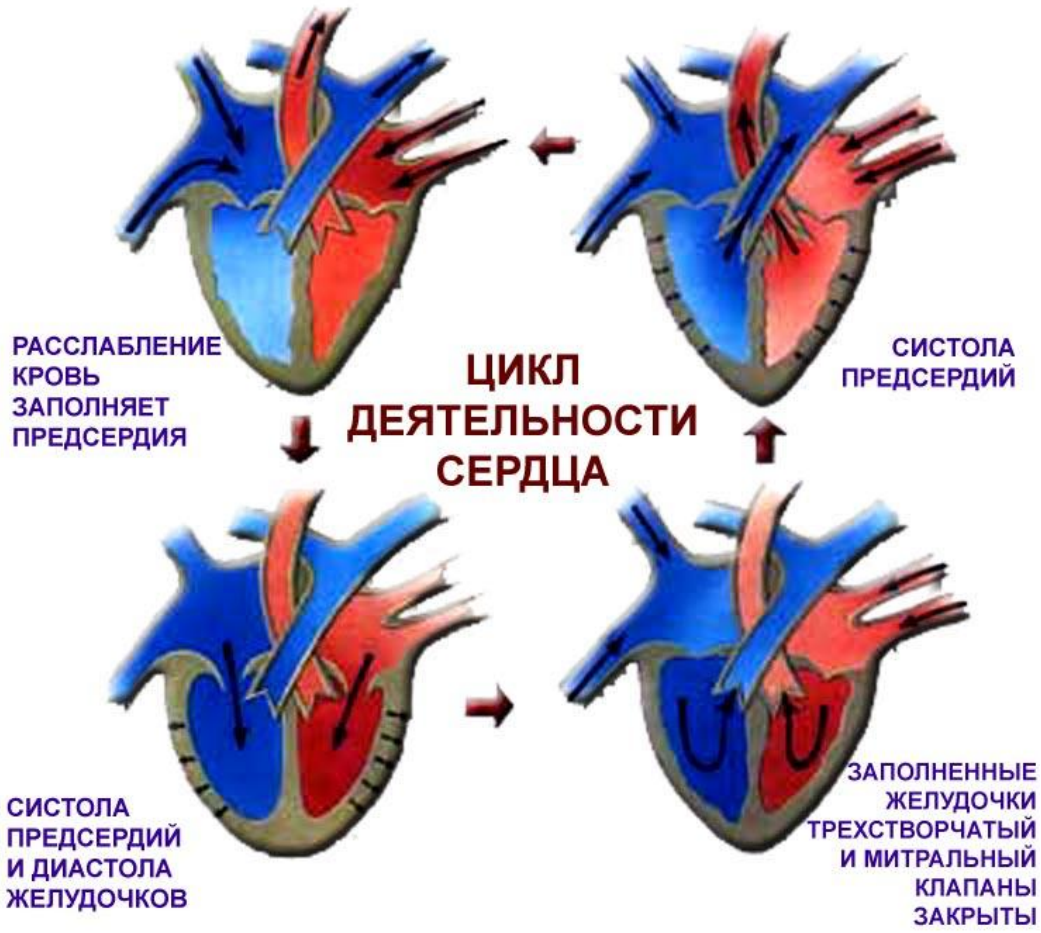

Клапанный аппарат сердца

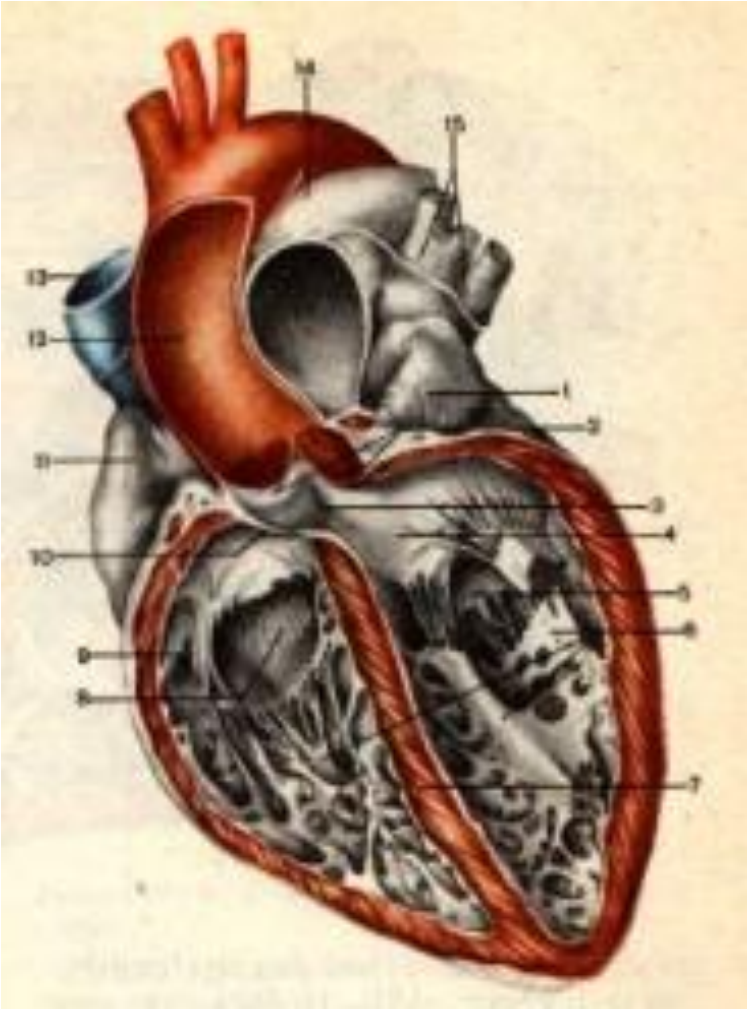

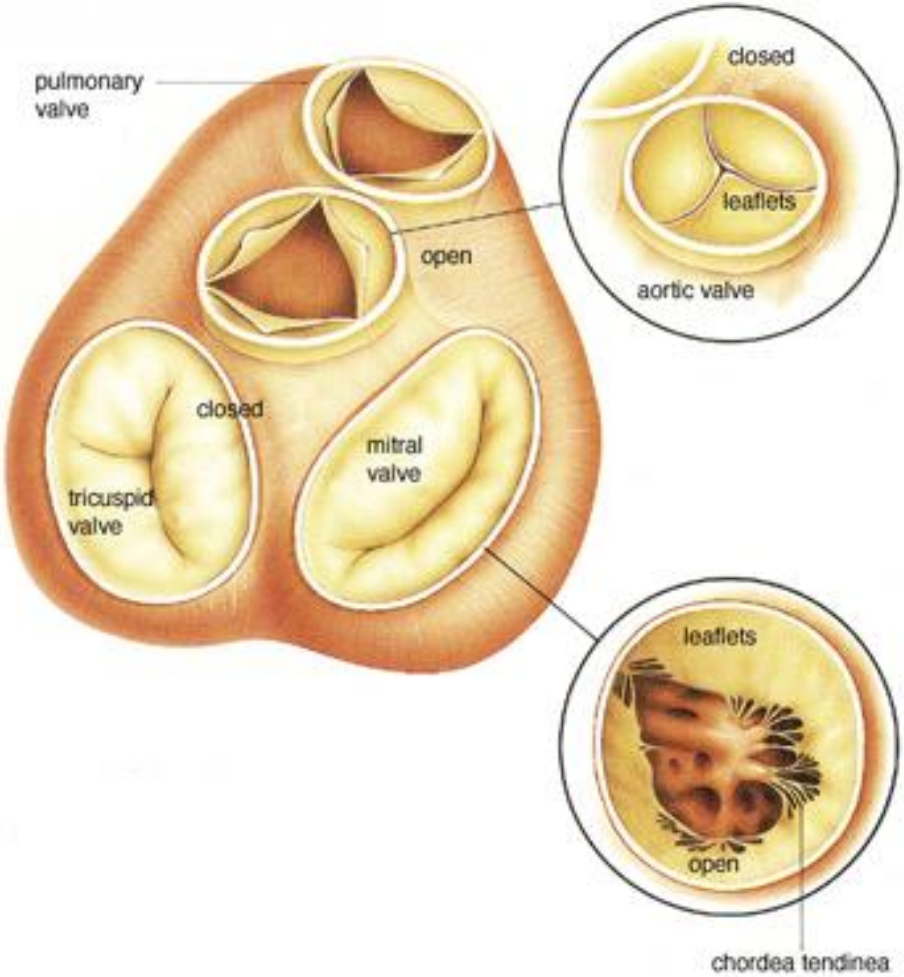

Строение клапанов сердца

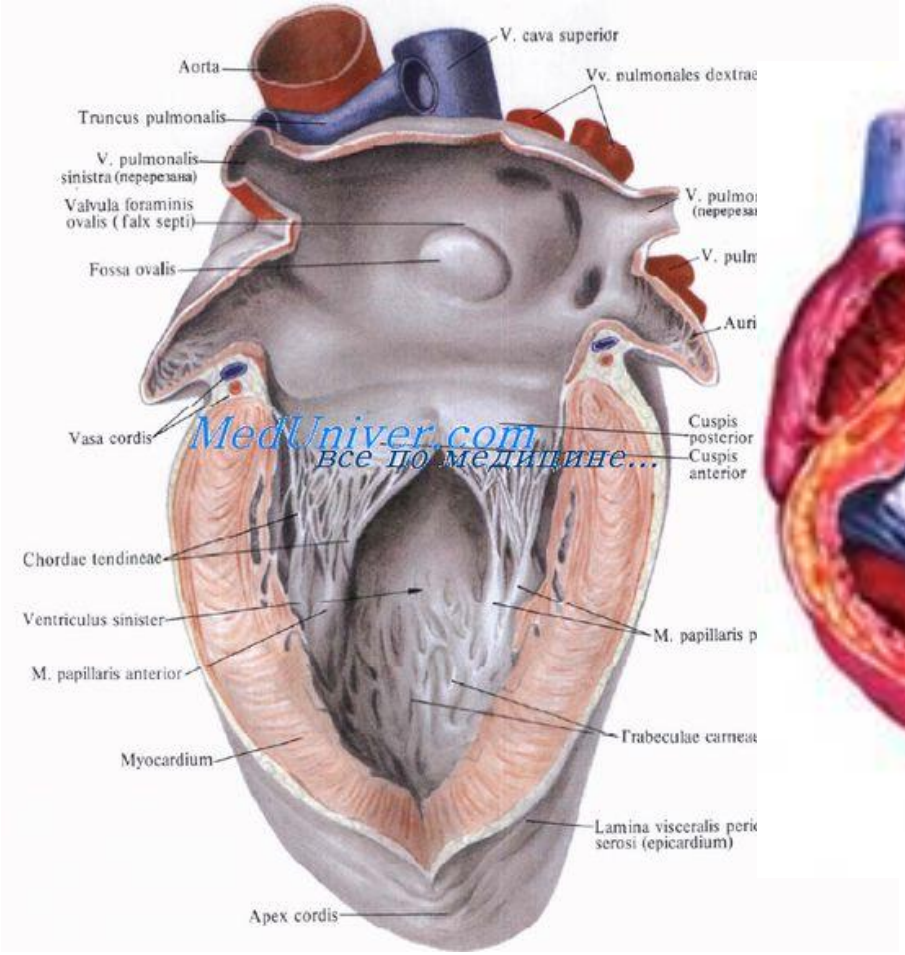

Строение клапанов сердца

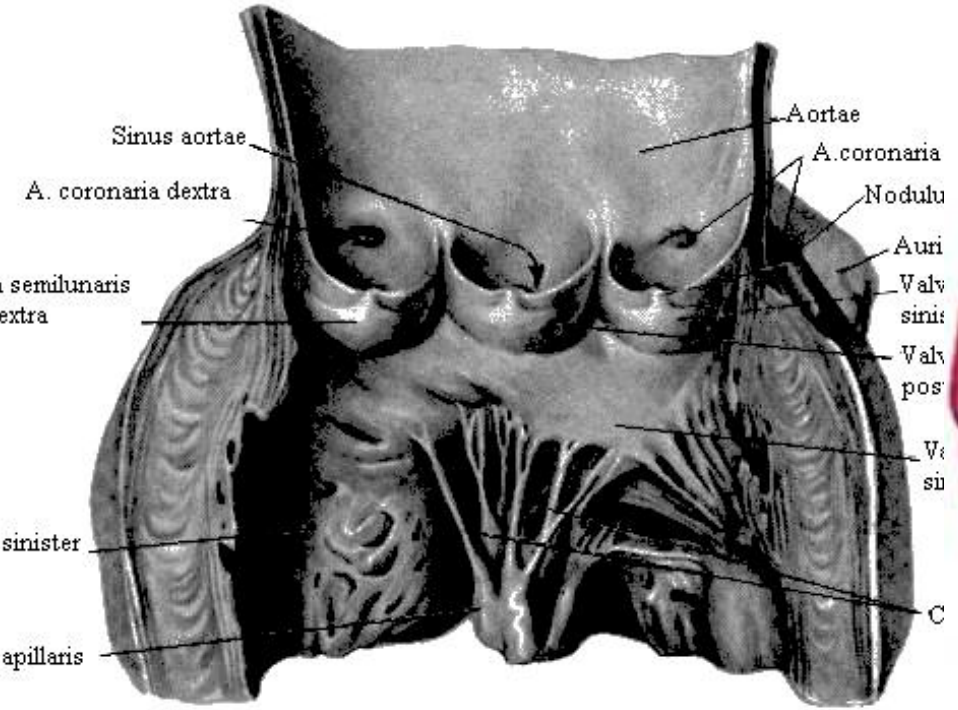

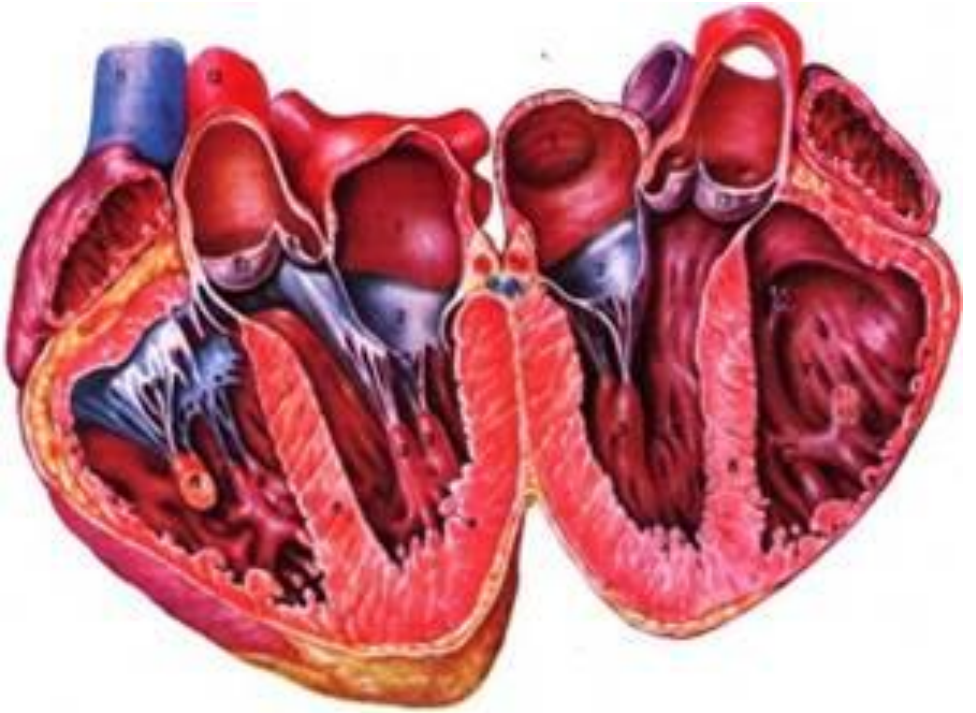

Внутренняя оболочка сердца

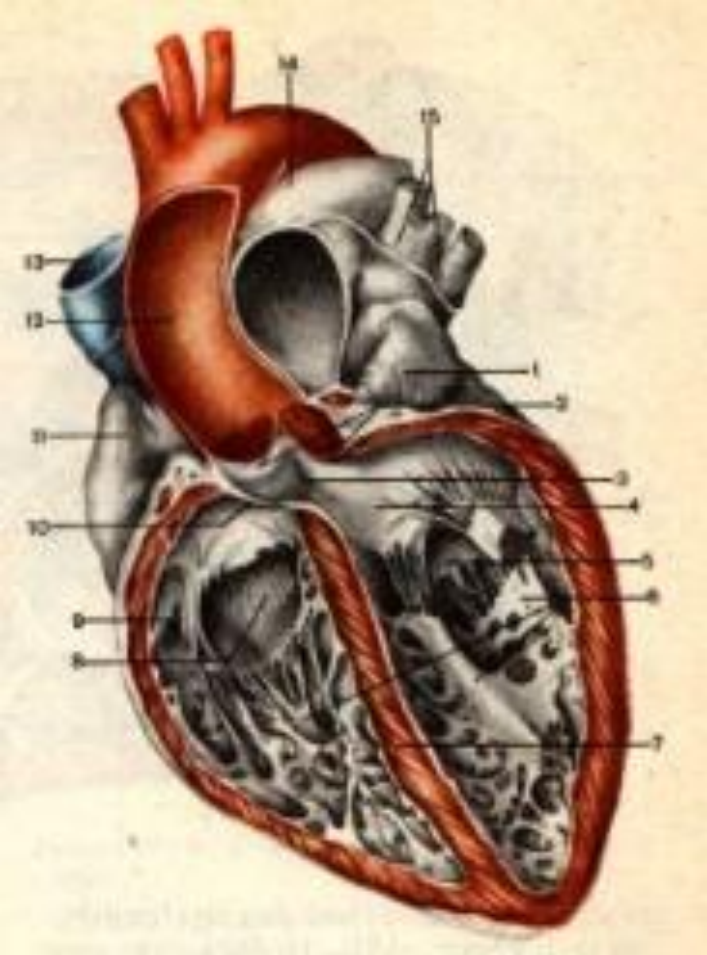

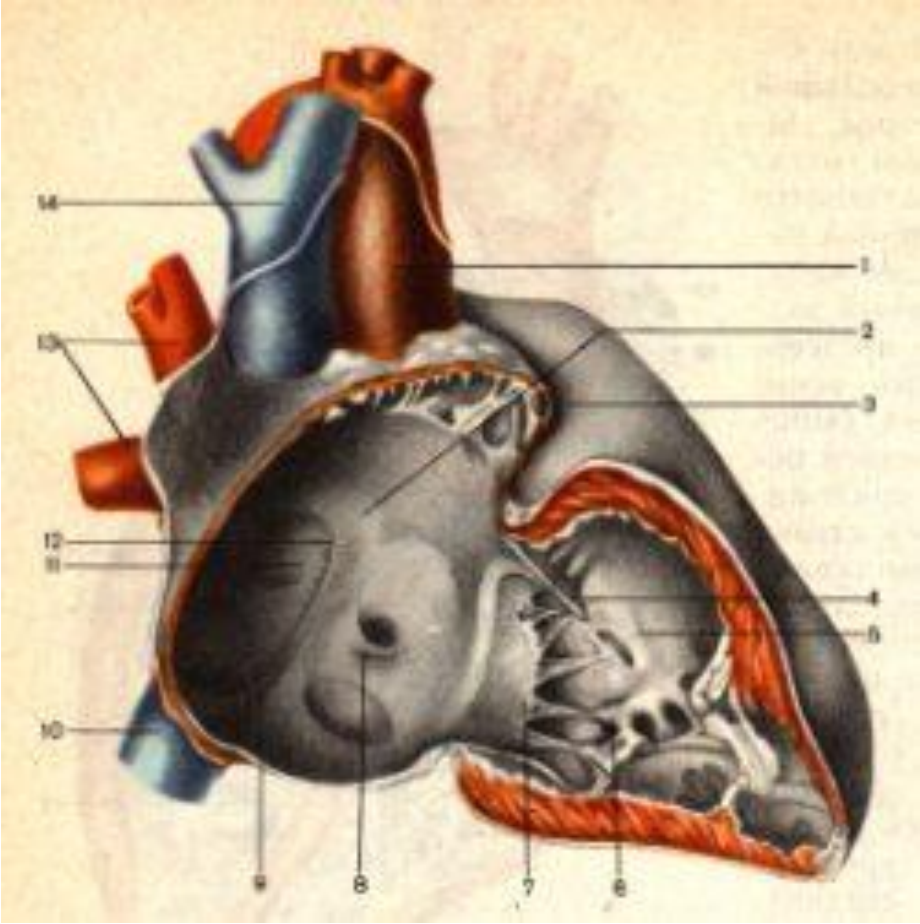

Строение миокарда

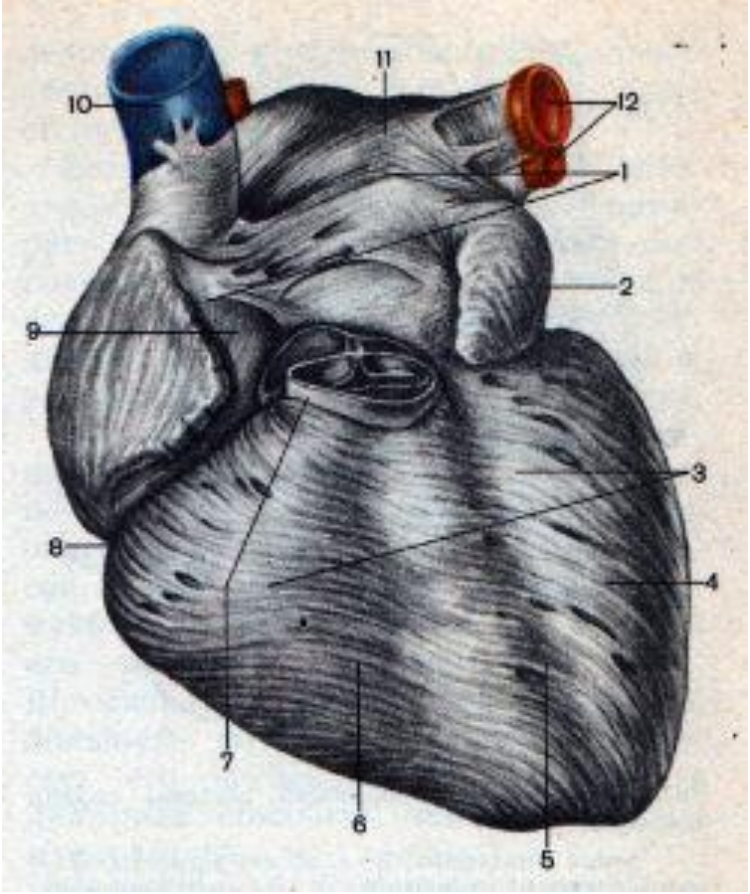

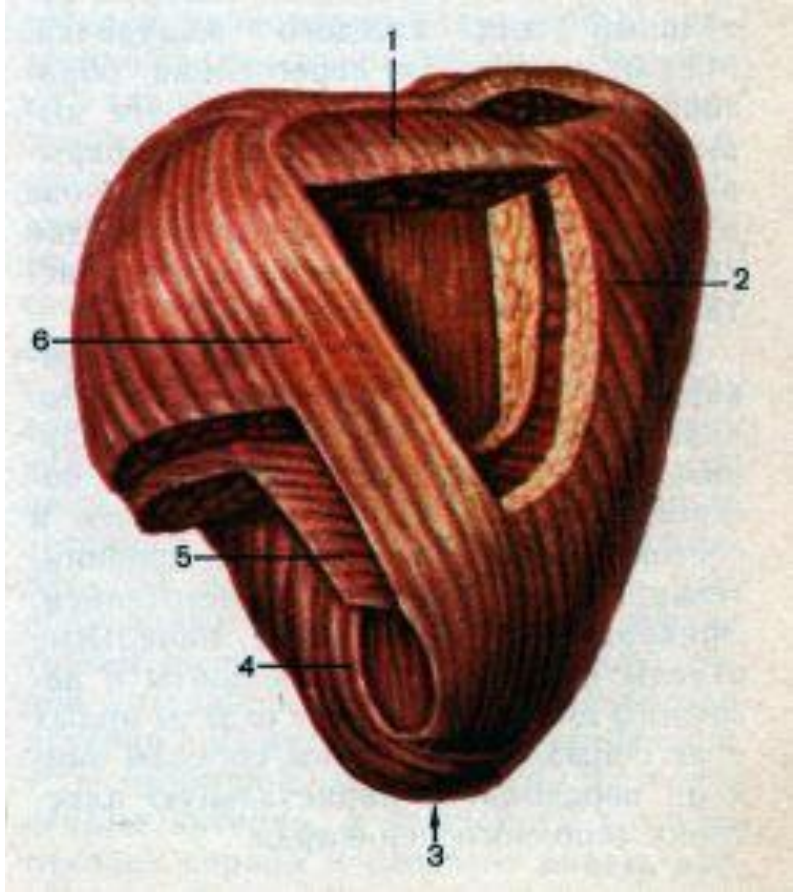

Мягкий скелет (остов) сердца

- правое и левое фиброзные кольца;
- тонкие кольца, окружающие отверстие легочного ствола и отверстие аорты;
- правый и левый фиброзные треугольники.

Эпикард

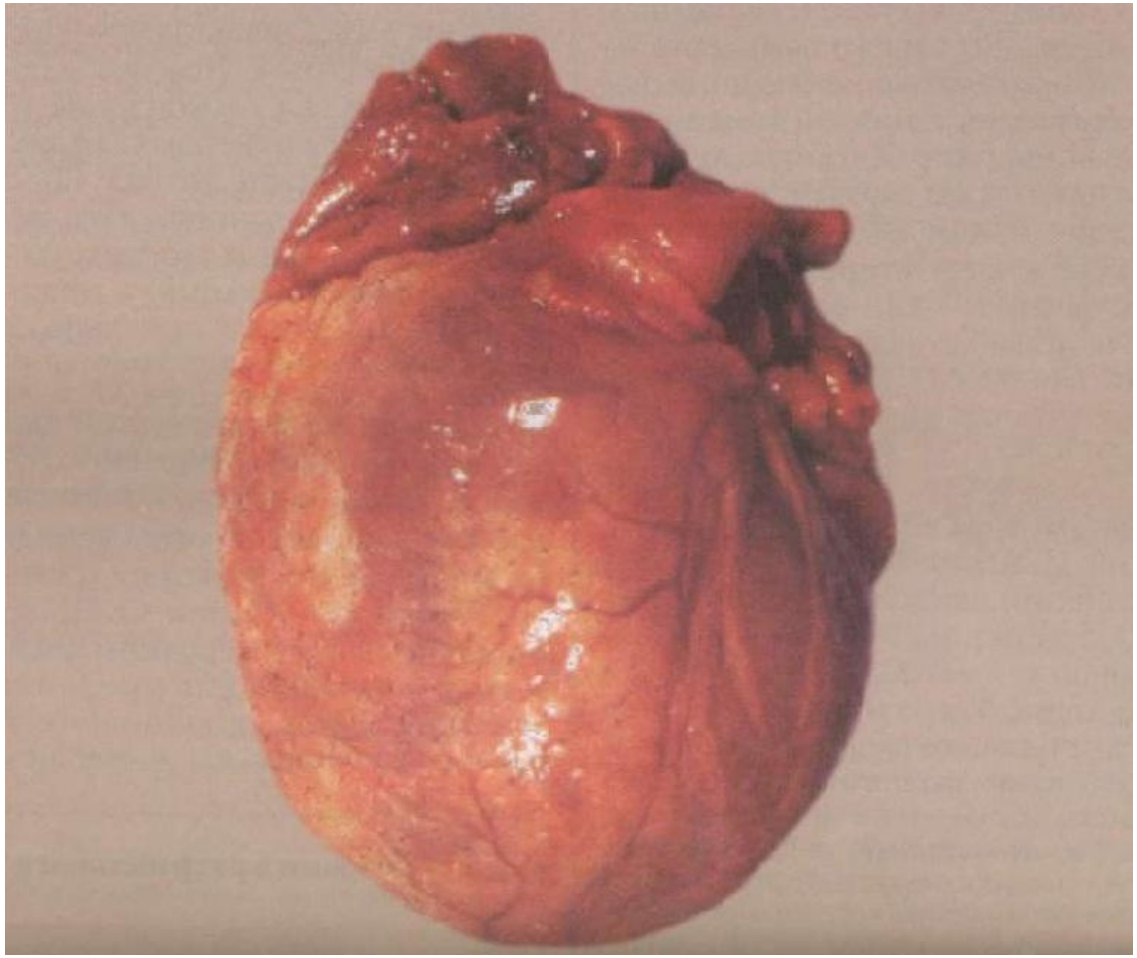

Проводящая система сердца

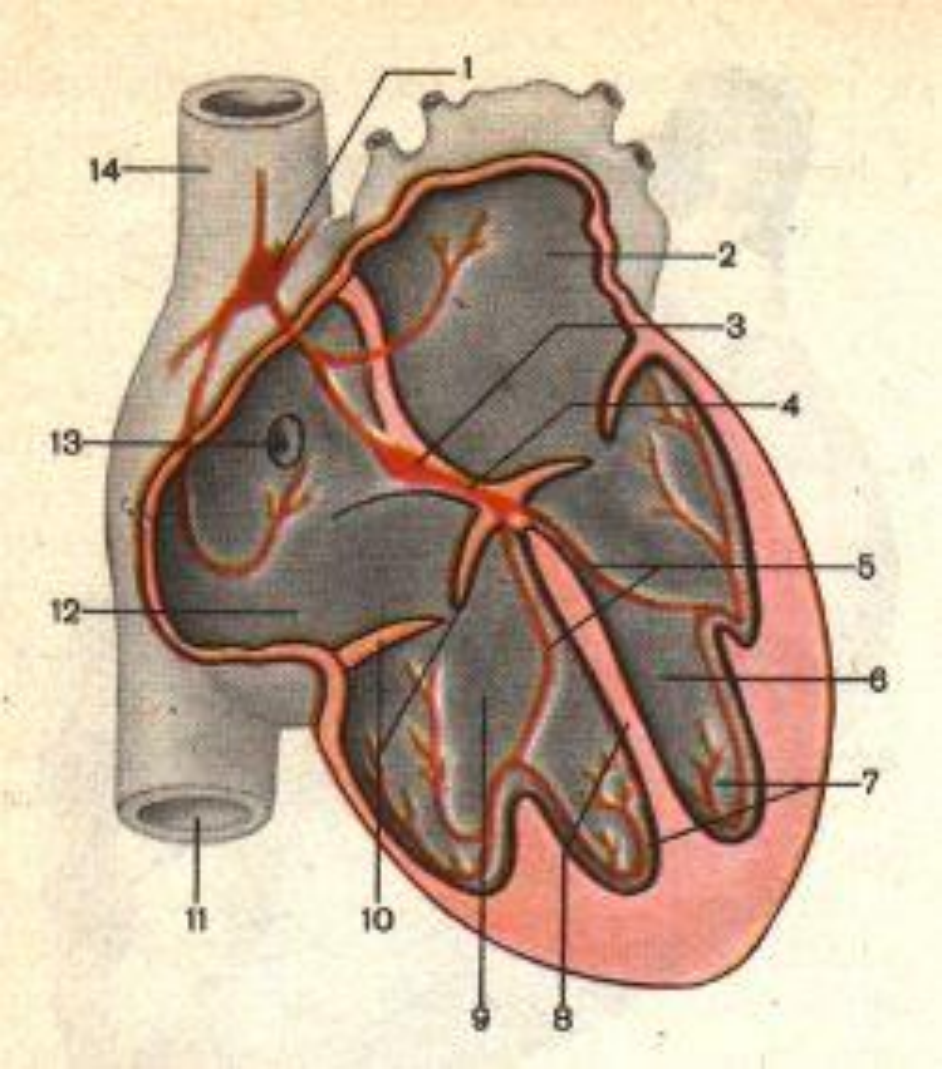

Схема иннервации сердца (по В.П. Воробьеву)

1. Источники иннервации сердца:

- Сердечные нервы,
- Сердечные ветви.

2. Внеорганные сердечные сплетения:

- Поверхностное,
- Глубокое.

3. Внутриорганное сердечное сплетение:

- Подэпикардиальное,
- Внутримышечное,
- Подэндокардиальное.

Внеорганные сердечные сплетения:

- **Поверхностное внеорганное сердечное сплетение** лежит на передней поверхности легочного ствола и на вогнутой полуокружности дуги аорты;
- **Глубокое внеорганное сердечное сплетение** находится позади дуги аорты (впереди бифуркации трахеи).

Подэпикардиальные сердечные сплетения (В. П. Воробьеву)

1) **правое переднее** и
2) **левое переднее**, которые располагаются в толще передней и латеральных стенок правого и левого желудочков,
3) **переднее сплетение предсердий** — в передней стенке предсердий,
4) **правое заднее сплетение** — в задней стенке правого предсердия, между устьями полых вен (от него иннервируется синусно-предсердный узел проводящей системы сердца),
5) **левое заднее сплетение** — в толще латеральной стенки левого предсердия, идет слева направо вниз по ходу косой вены левого предсердия (от него иннервируются предсердно-желудочковый узел и предсердно-желудочковый пучок проводящей системы сердца),
6) **заднее сплетение левого предсердия** (сплетение галлерова синуса) — в верхнем отделе задней стенки левого предсердия (между устьями легочных вен).

Артерии сердца

- Правая венечная артерия.
  1. Задняя межжелудочковая ветвь.
- Левая венечная артерия.
  1. Передняя межжелудочковая ветвь.
  2. Огибающая ветвь.

- Анастомозы:
  1. Поперечный
  2. Продольный

Артерии сердца

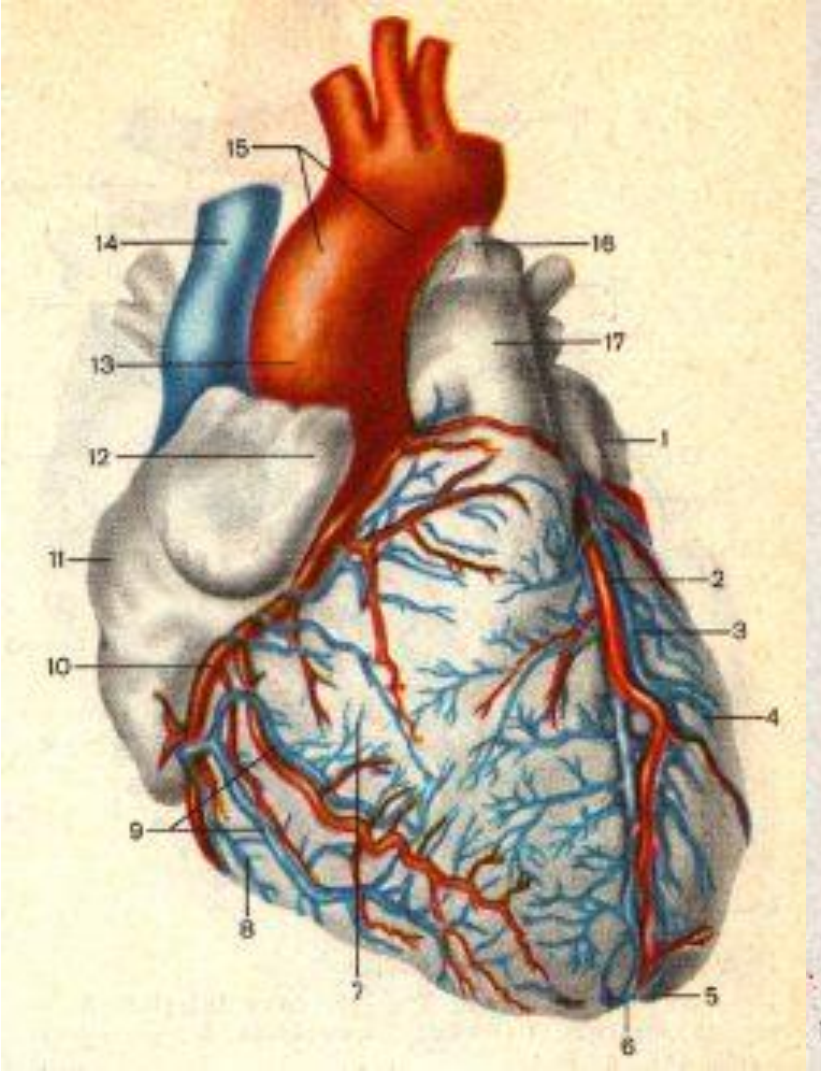

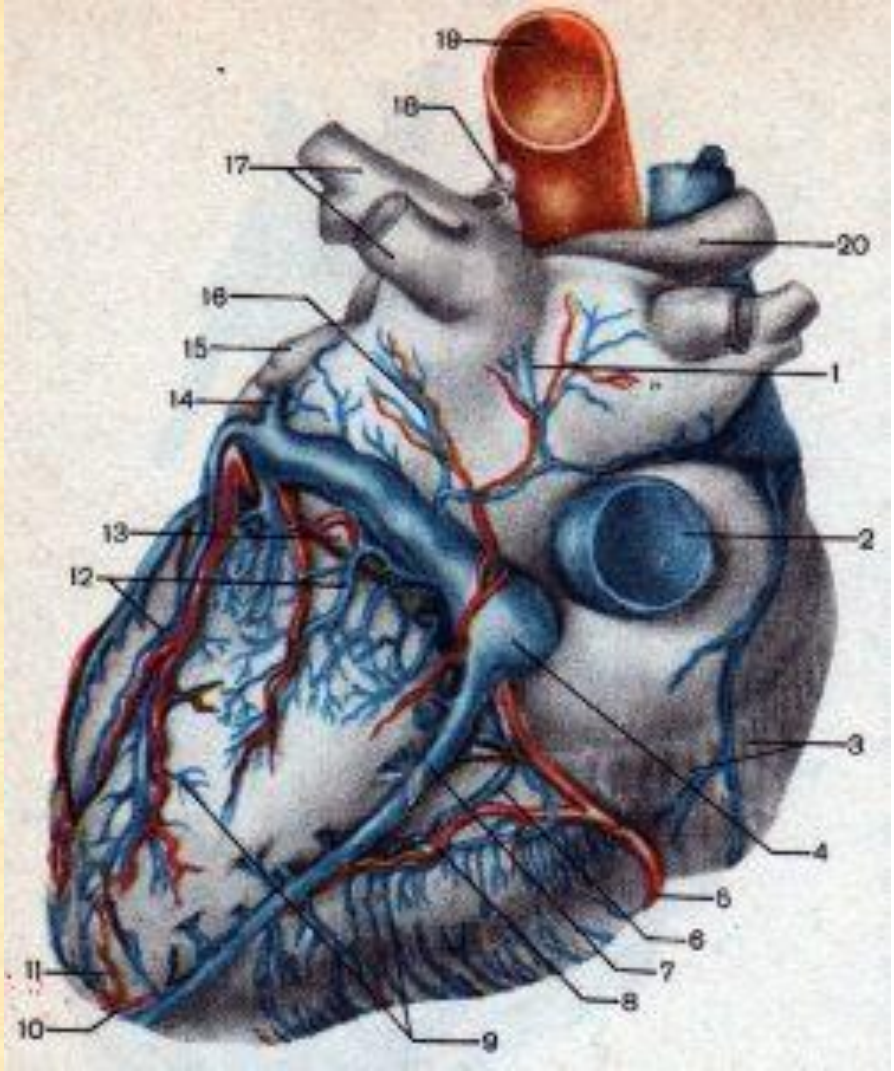

Вены сердца

- Притоки венечного синуса:
  1. Большая вена сердца,
  2. Средняя вена сердца,
  3. Малая вена сердца,
  4. Задняя вена левого желудочка,
  5. Косая вена левого предсердия.
- Передние вены сердца.
- Наименьшие вены сердца.

Вены сердца

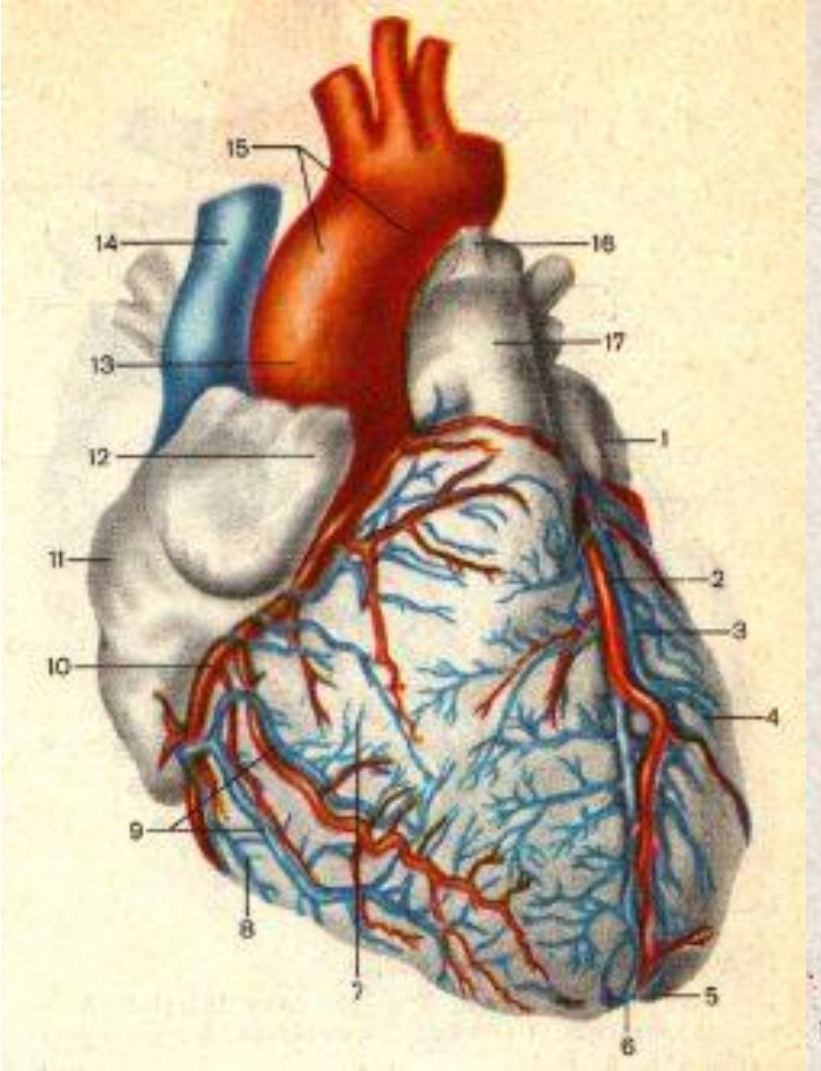
15
14
16
13
17
12
1
11
2
3
10
4
9
8
7
5
6

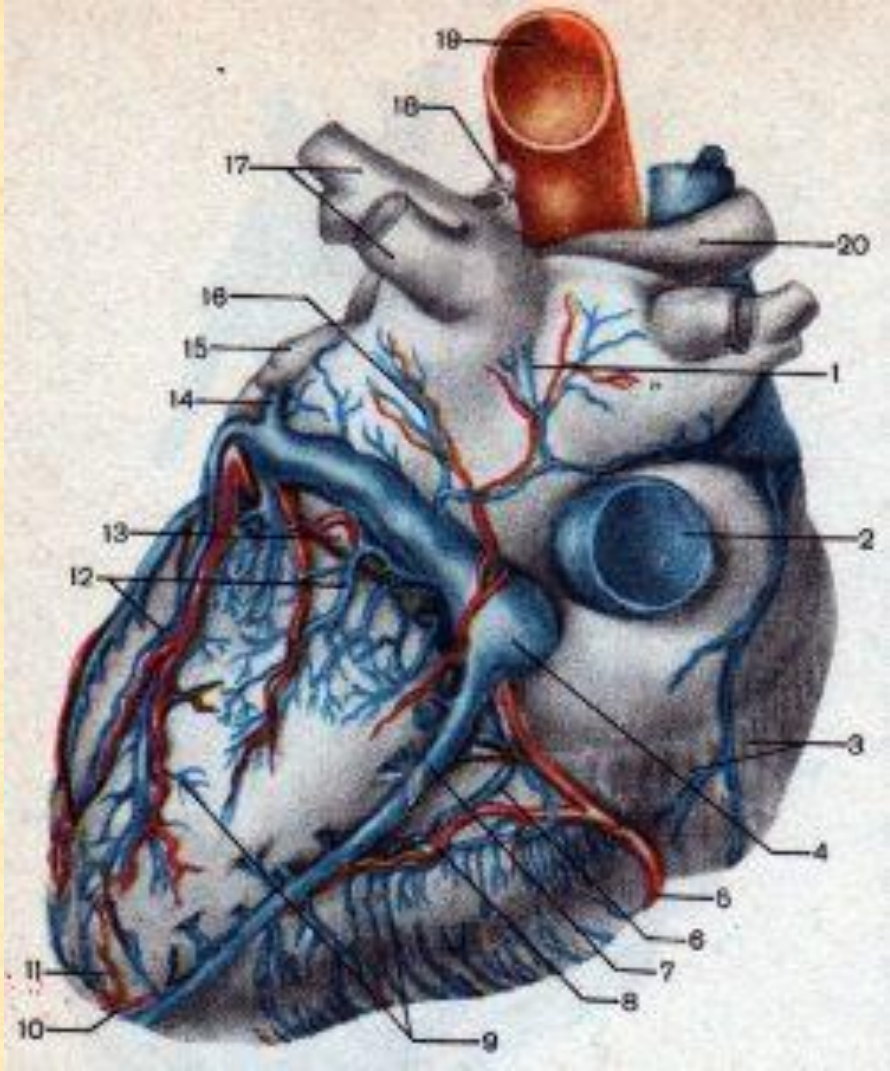
19
18
17
20
16
15
1
14
13
2
12
3
4
5
6
7
11
8
10
9

Перикард

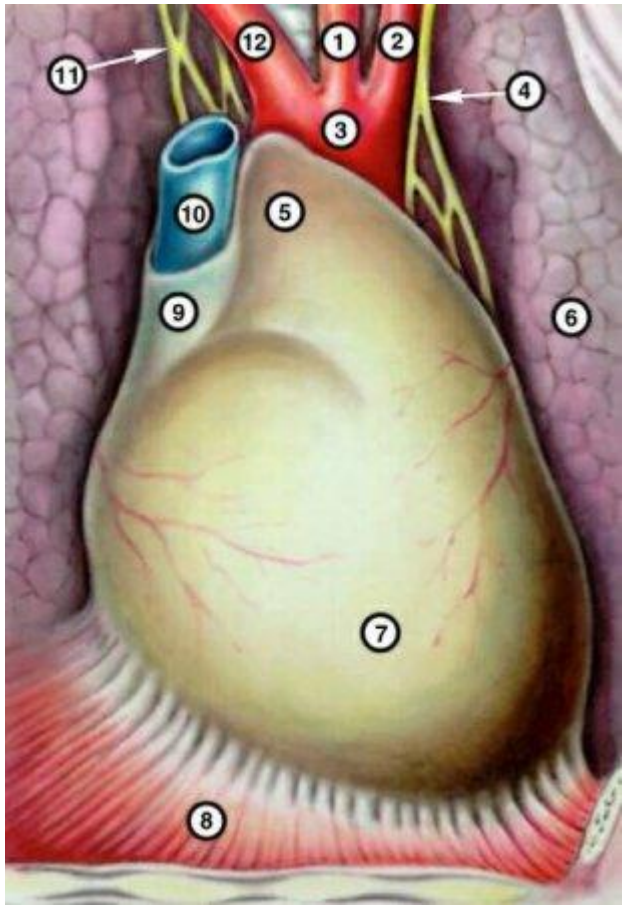
11
12
1
2
4
3
10
5
9
6
7
8

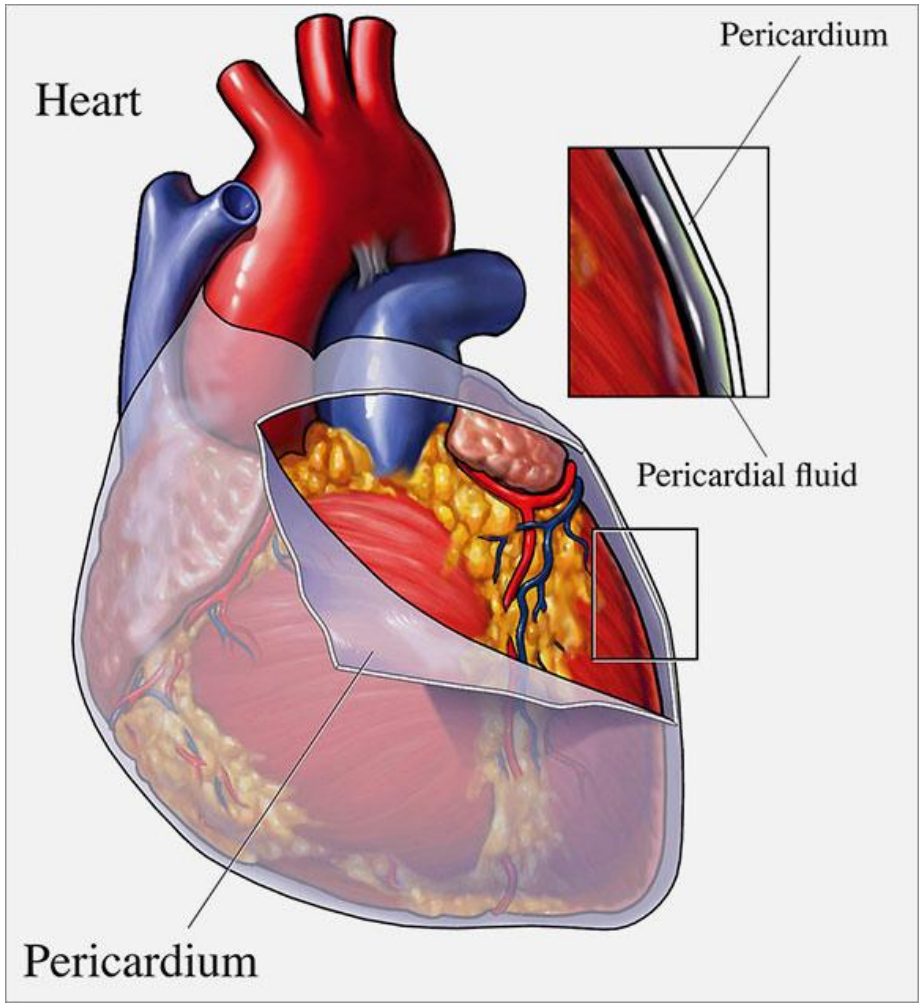
Heart
Pericardium
Pericardial fluid
Pericardium

Полость перикарда. Синусы

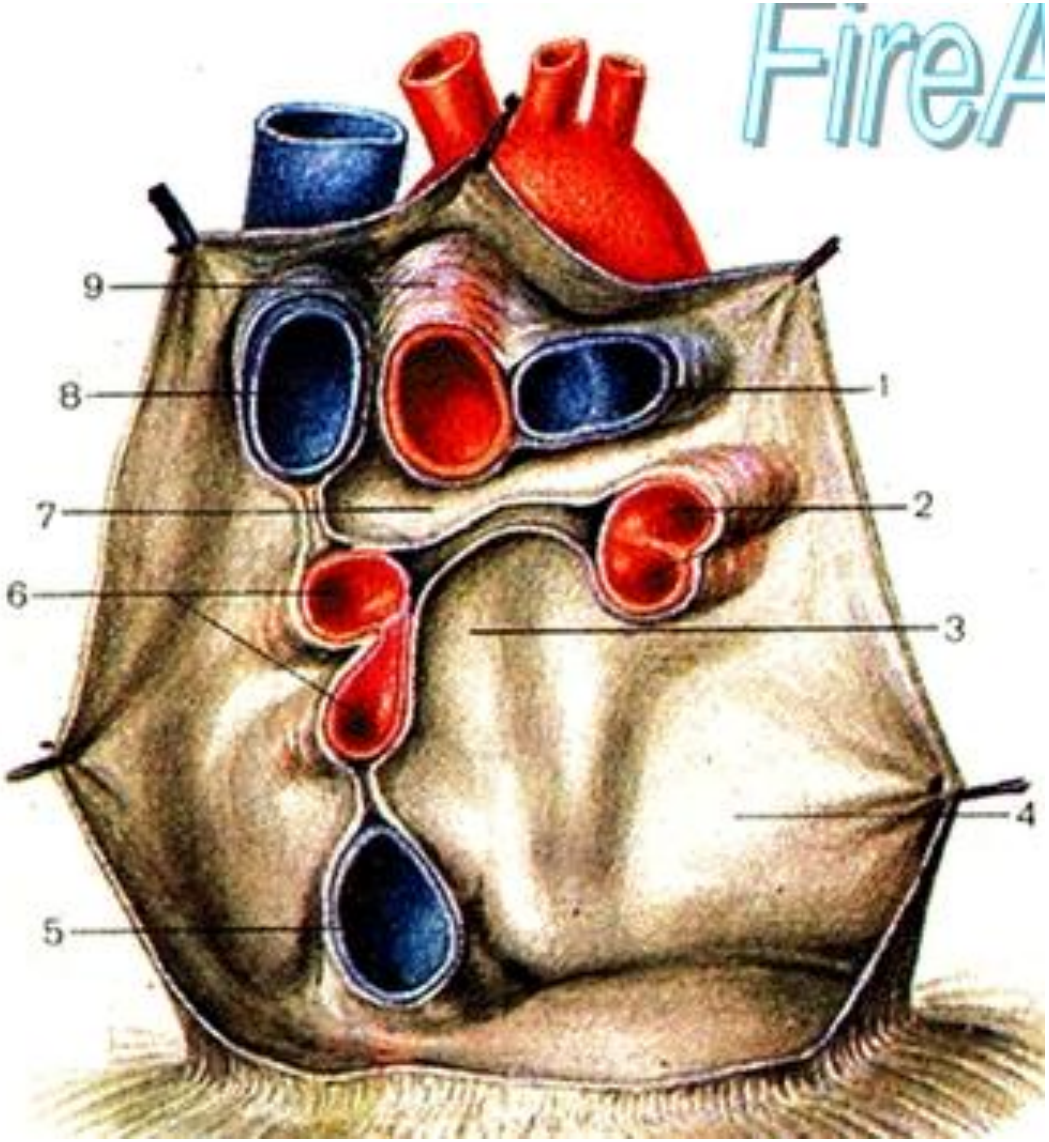

ГБОУ ВПО БГМУ Минздравсоцразвития России
Кафедра анатомии человека имени профессора Лукманова С.З.



Спасибо за внимание

Лектор: доцент Стрижков Алексей Евгеньевич

www.strizhkov.com